

# Índice das fotos



procura



índice



imprimir



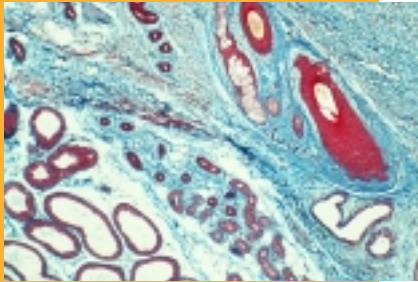
última página vista



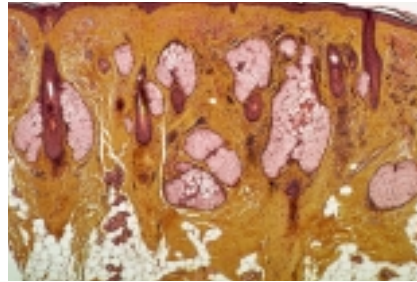
anterior



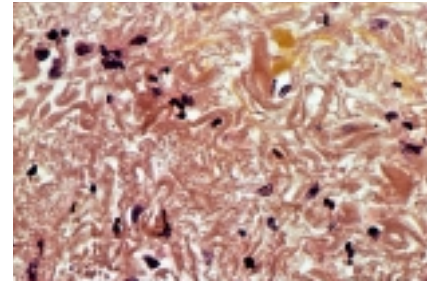
seguinte



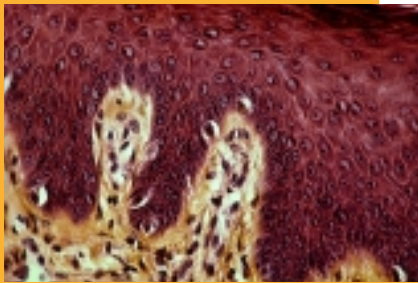
Pele da região axilar



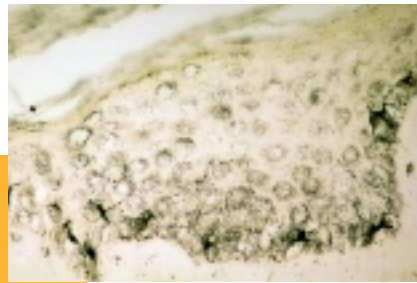
Pele da região do rosto



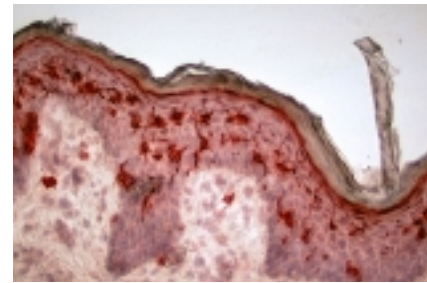
Pele do rosto no individuo idoso



Estrutura da epiderme



Estrutura da epiderme



Estrutura da epiderme



procura



índice



imprimir



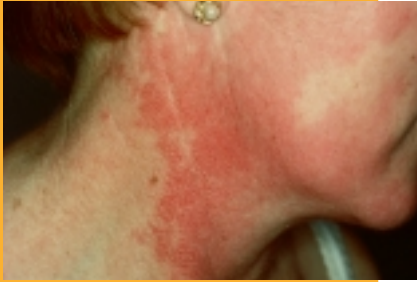última página vista



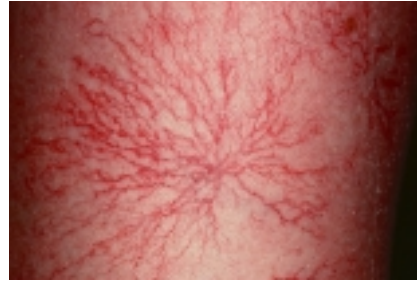anterior



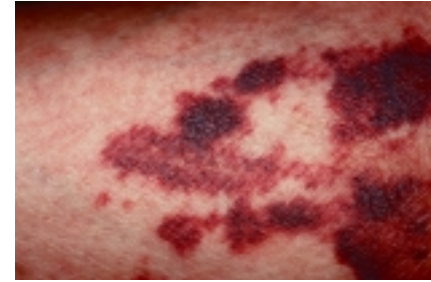seguinte



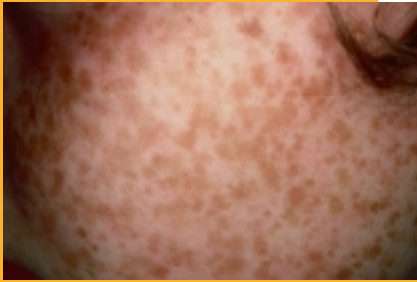Mácula eritematosa



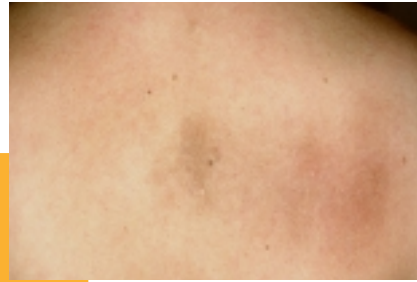Mácula vascular



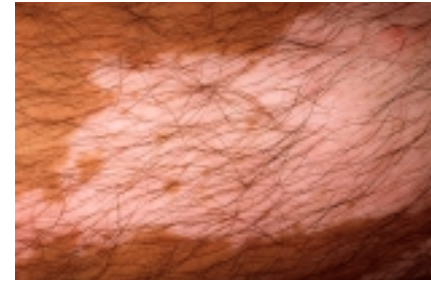Mácula purpúrica



Máculas pigmentares



Máculas pigmentares



Máculas pigmentares



procura



índice



imprimir



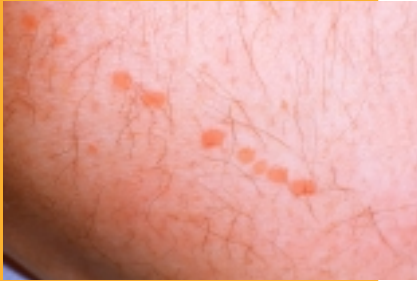última página vista



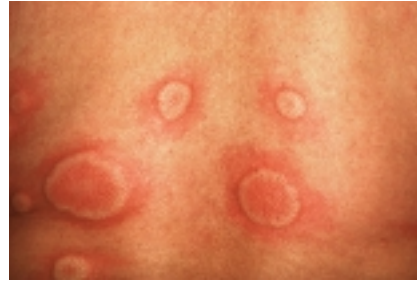anterior



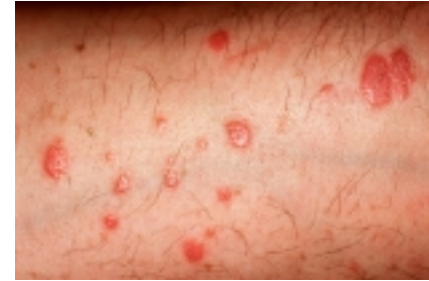siguiente



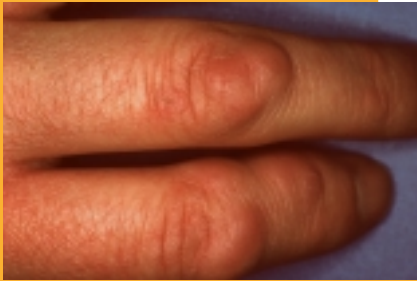Pápulas epidérmicas



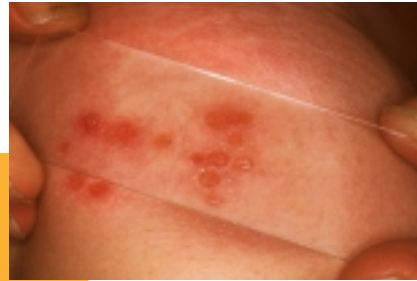Pápulas dérmicas



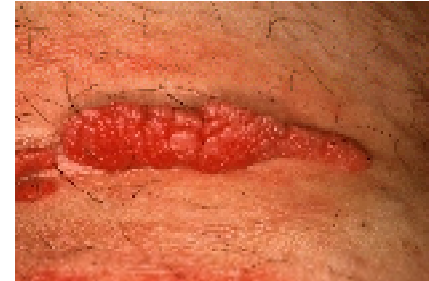Pápulas dermo-epidérmicas



Nódulos



Tubérculos



Vegetações



procura



índice



imprimir



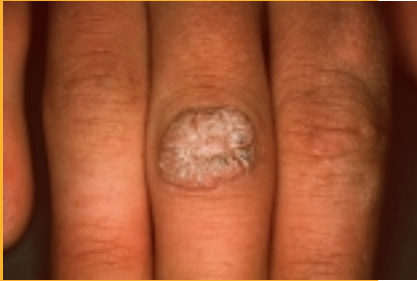última página vista



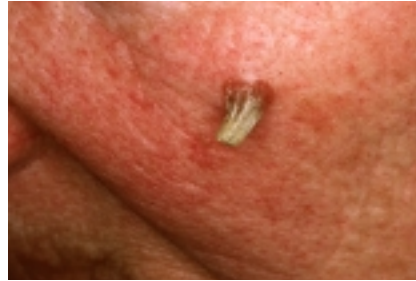anterior



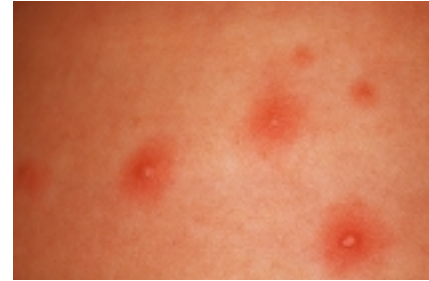seguinte



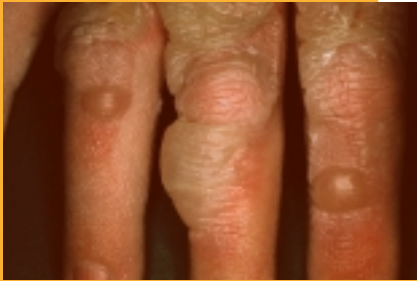Verrucosidades



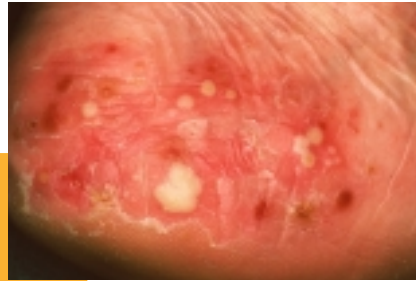
Ceratoses



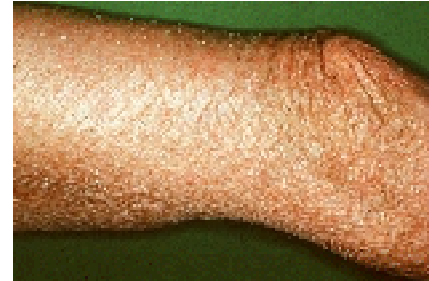Vesícula



Bolhas



Pústulas



Escamas



procura



índice



imprimir



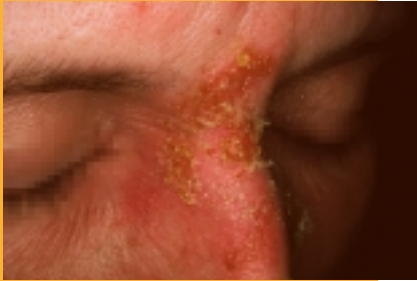última página vista



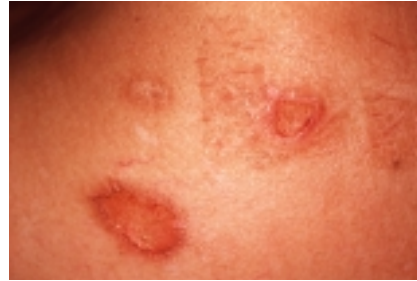anterior



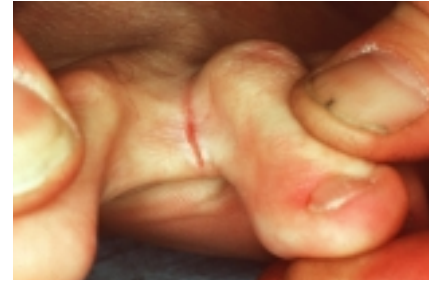siguiente



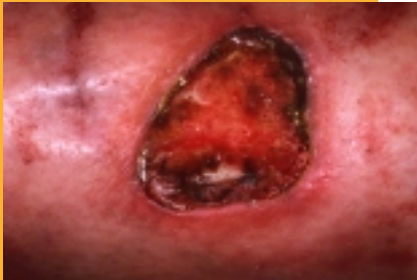Crostas



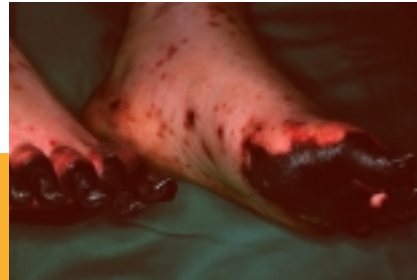Escoriações



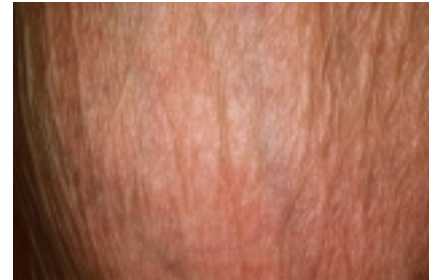Fissuras



Ulcerações



Gangrena



Atrofia



procura



índice



imprimir



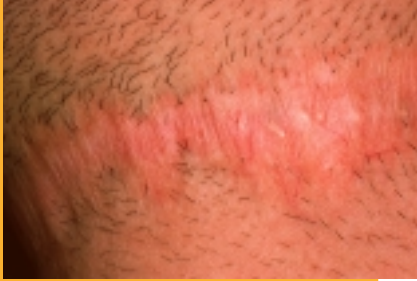última página vista



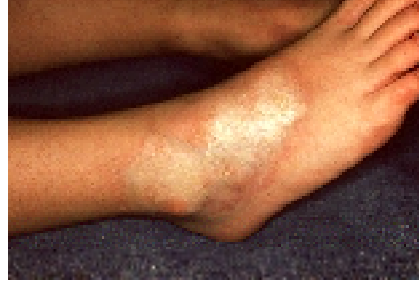anterior



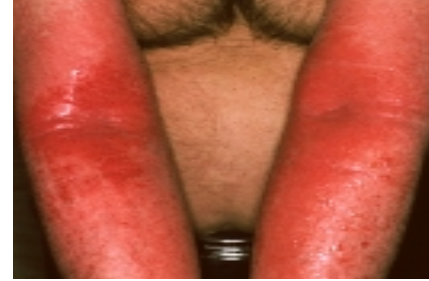seguinte



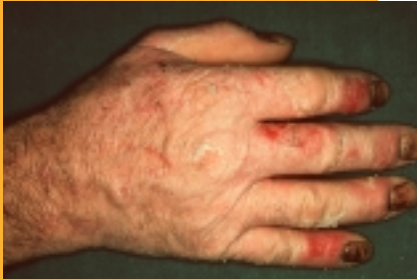Cicatriz



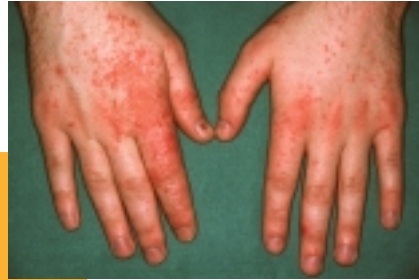Esclerose



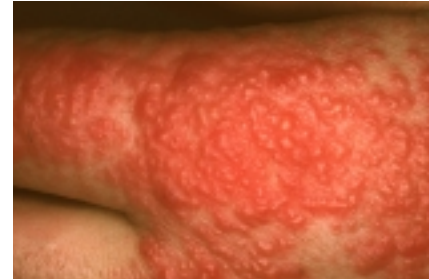Eczema de contacto agudo exsudativo



Eczema de contacto crónico de origem profissional



Eczema de contacto vesiculoso



Eczema de contacto vesiculoso



procura



índice



imprimir



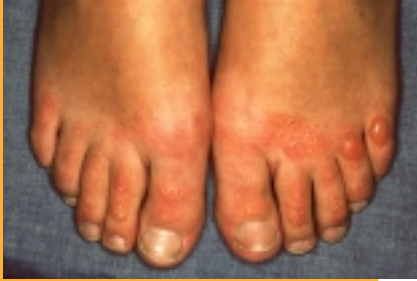última página vista



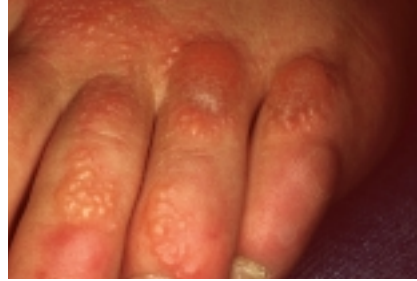anterior



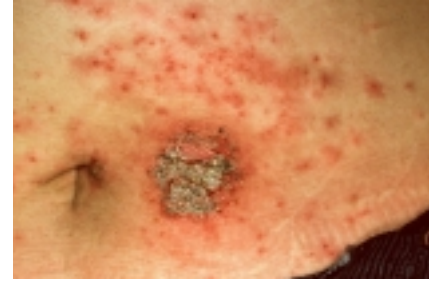seguinte



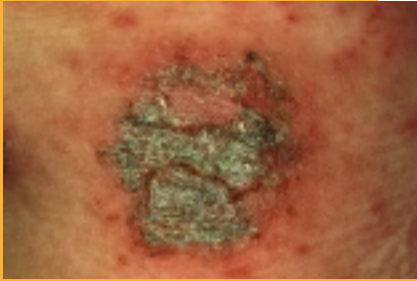Eczema de contacto bolhoso



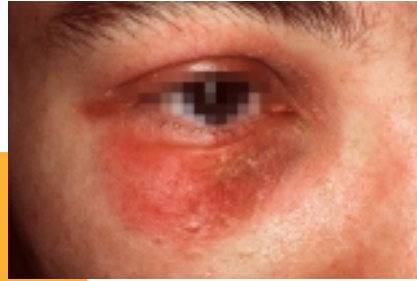Eczema de contacto bolhoso



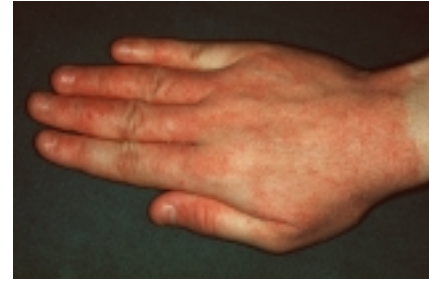Eczema com crosta



Eczema com crosta



Eczema de contacto eritemato-descamativo



Dermite traumática aguda



procura



índice



imprimir



última página vista

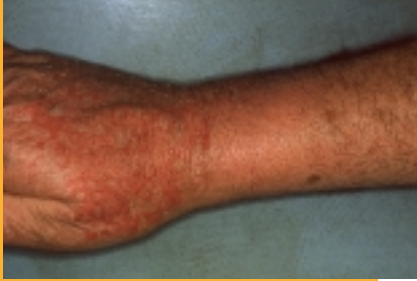

anterior

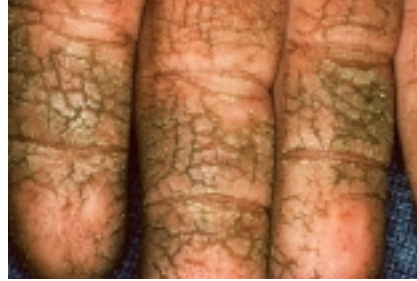

siguiente

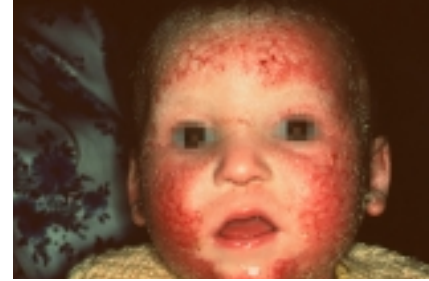



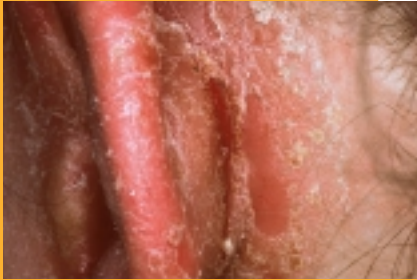Dermite traumática crónica



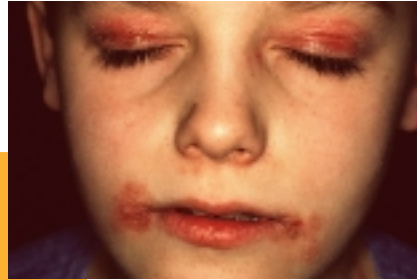Dermite traumática crónica palmar



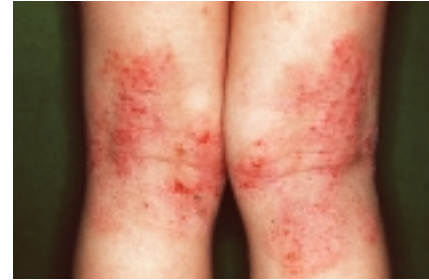Eczema atópico da face no recém-nascido



Eczema atópico retro-auricular infectado



Eczema atópico da criança



Eczema atópico das pregas na criança



procura



índice



imprimir



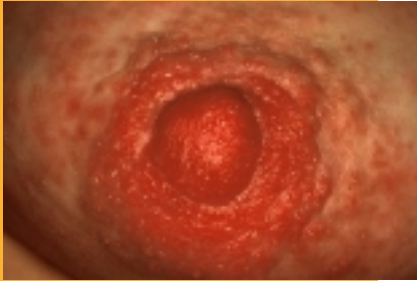última página vista



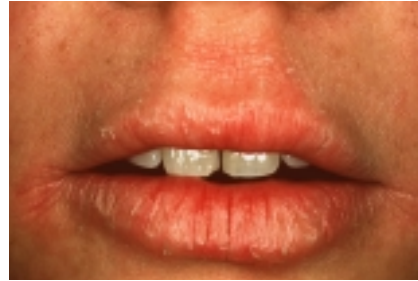anterior



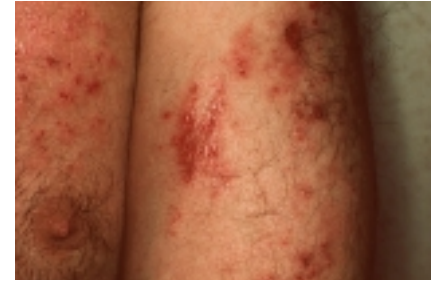seguinte



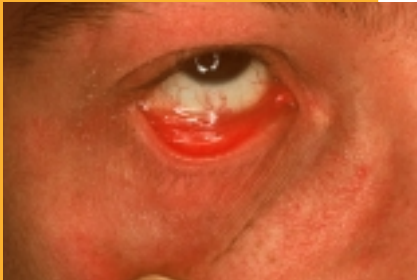Eczema dos mamilos



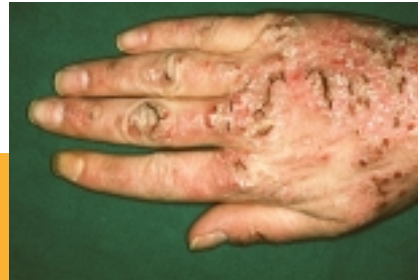Queilite atópica



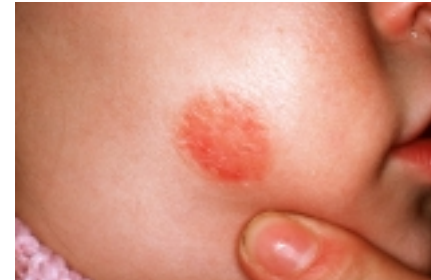Xerose, liquenificação e prurigo



Conjuntivite atópica



Eczema atópico das mãos do adulto



Pitiríase alba



procura



índice



imprimir



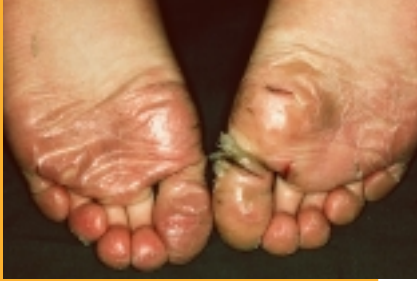última página vista



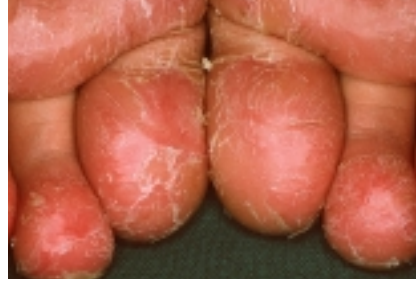anterior



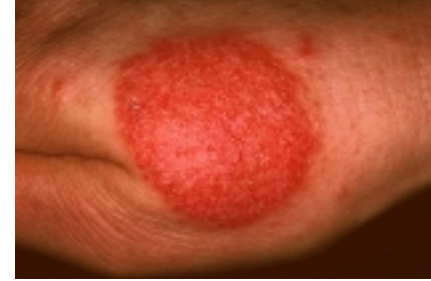seguinte



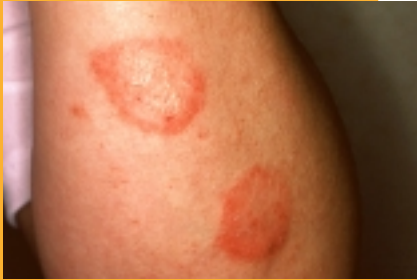Dermatose plantar juvenil



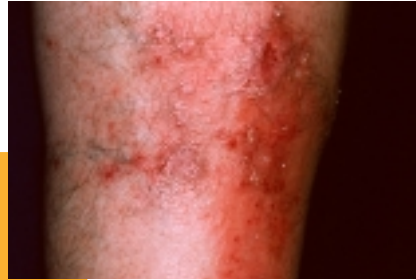Dermatose plantar juvenil



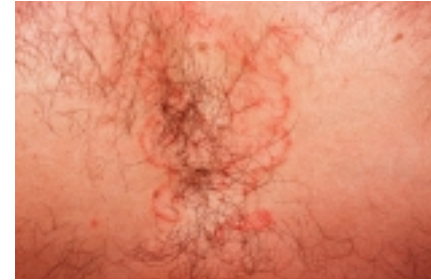Eczema numular  
(eczema discóide)



Eczema numular  
(eczema discóide)



Dermite de estase



Dermite seborreica do tórax



procura



índice



imprimir



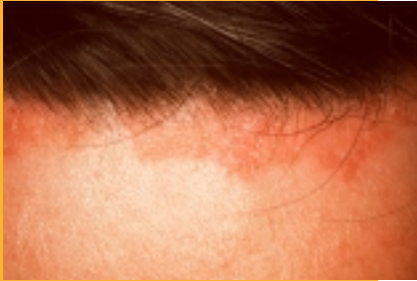última página vista



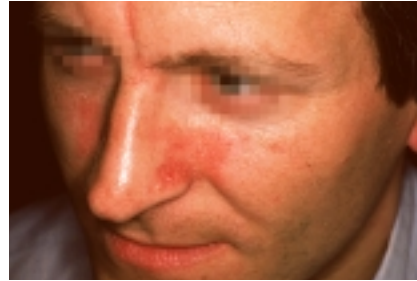anterior



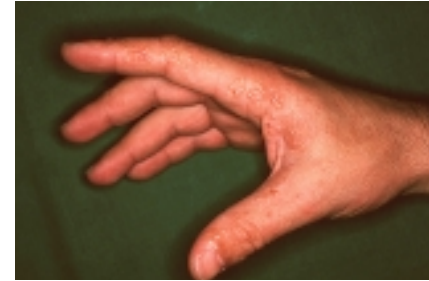seguinte



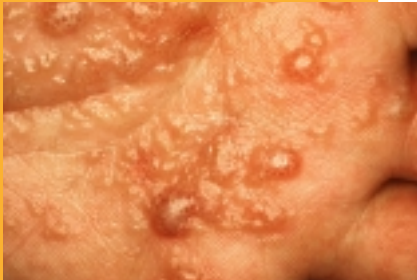Dermite seborreica do limite de implantação capilar



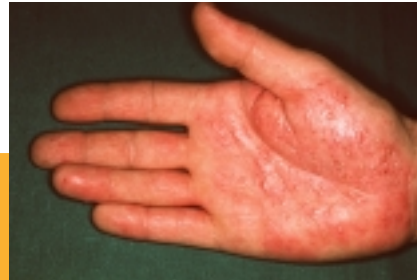Dermite seborreica da face



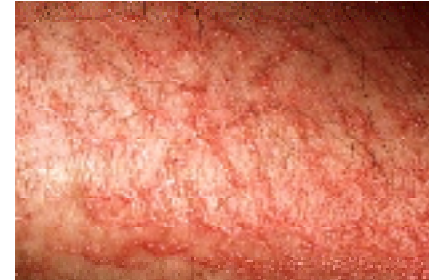Desidrose dos dedos



Desidrose bolhosa palmar



Eczema desidrótico palmar



Eczema asteatótico ou "craquelé"



procura



índice



imprimir



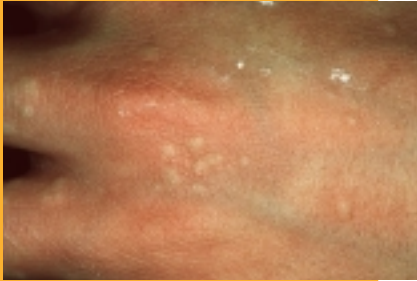
última página vista



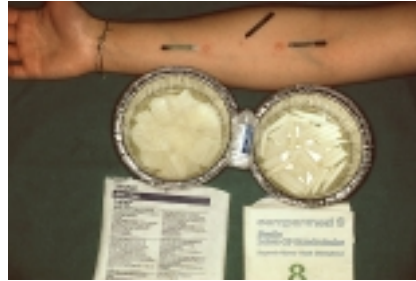anterior



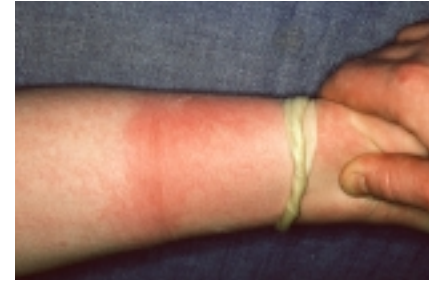seguinte



Urticária de contacto ao látex



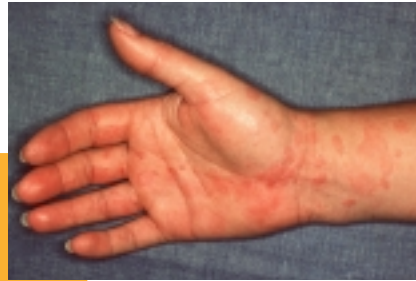Prick test com látex



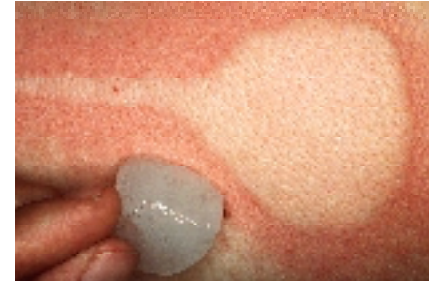Teste de provocação às luvas de látex



Dermografismo



Urticária provocada por pressão



Urticária provocada pelo frio



procura



índice



imprimir



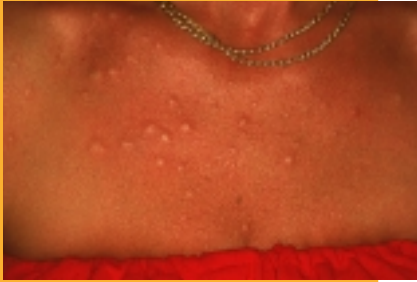última página vista



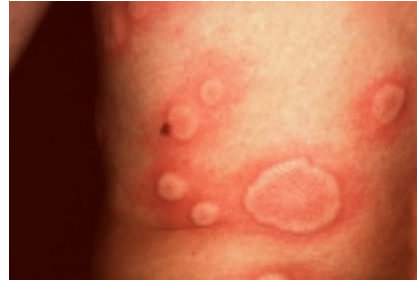anterior



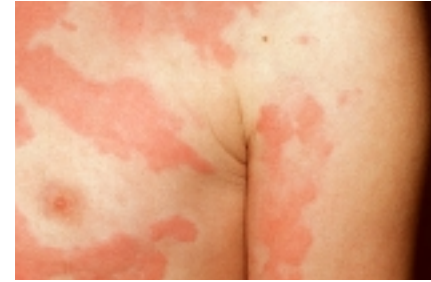seguinte



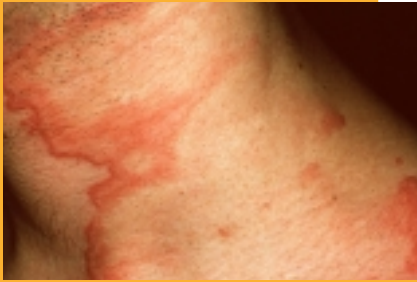Urticaria solar



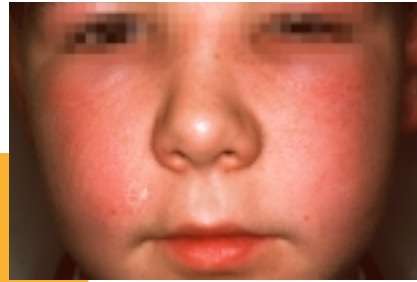Pápulas urticariformes



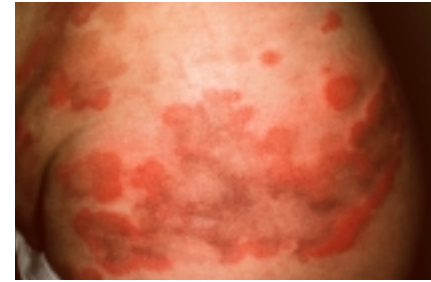
Urticaria papulosa



Urticaria figurativa



Edema de quincke  
(urticaria profunda)



Vasculite urticariforme



procura



índice



imprimir



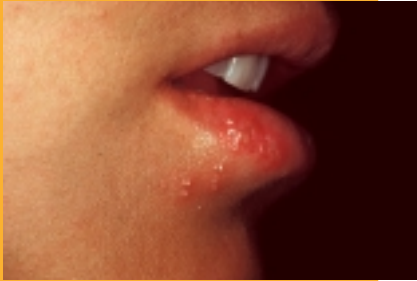última página vista



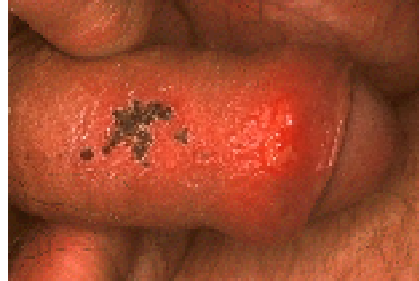anterior



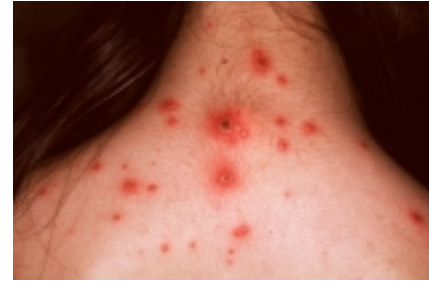siguiente



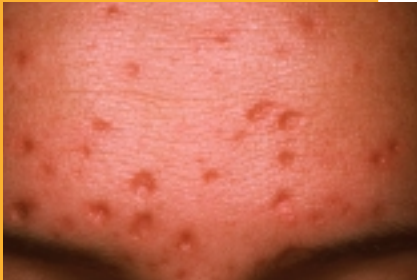Herpes simplex tipo I



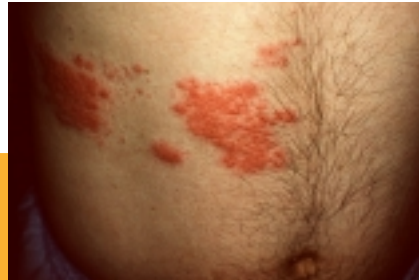Herpes simplex tipo II (genital)



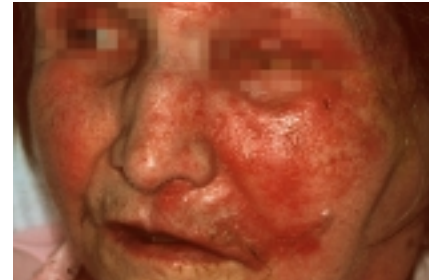Varicela - Zoster



Varicela - Zoster



Zona torácica



Zona oftálmica



procura



índice



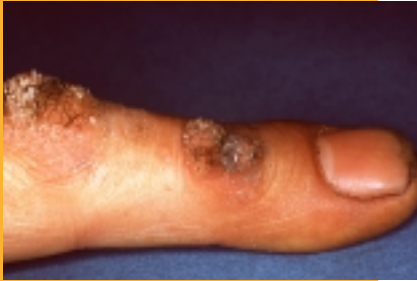imprimir



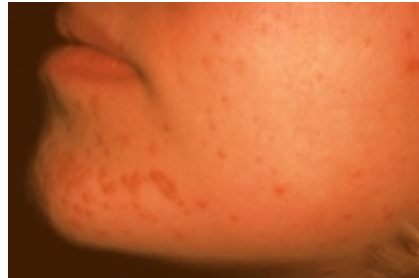última página vista



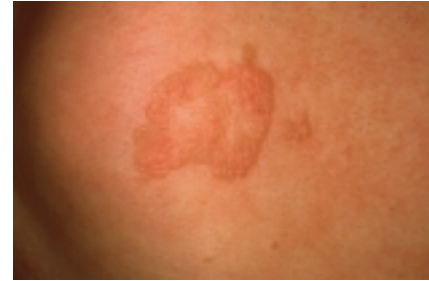anterior siguiente



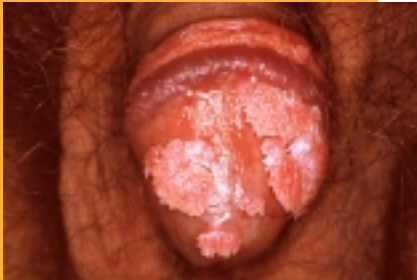Verrugas vulgares



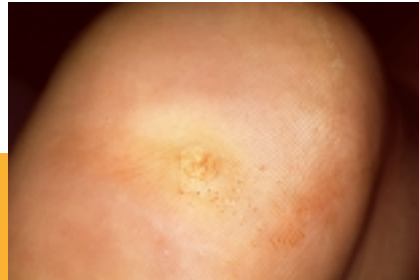Verrugas planas



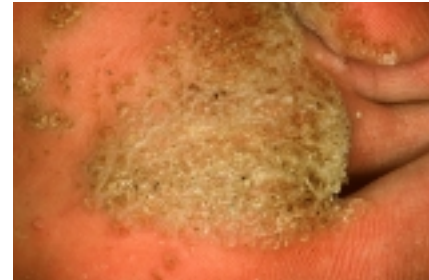Verrugas planas



Condilomas acuminados



Verruga plantar



Verrugas plantares em mosaico



procura



índice



imprimir



última página vista

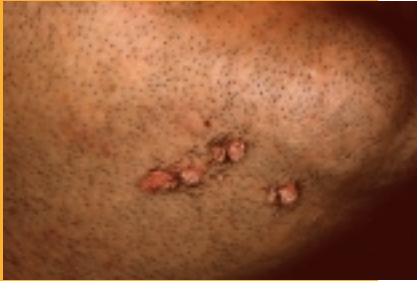

anterior

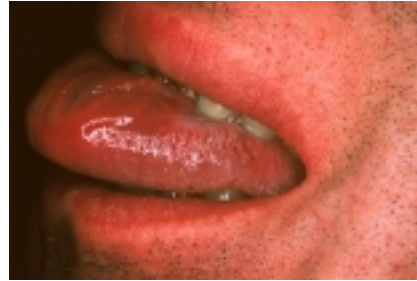

seguinte

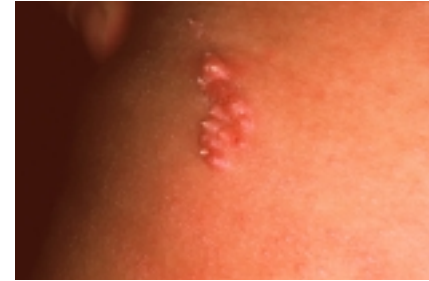



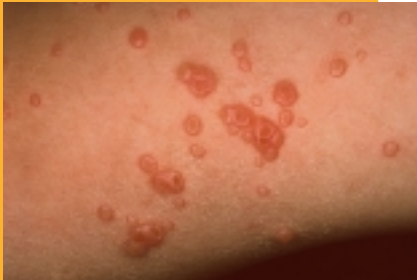Papiloma córneo filiforme



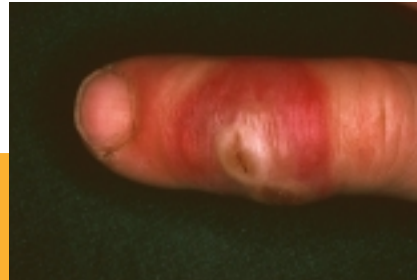Leucoplasia oral vilosa



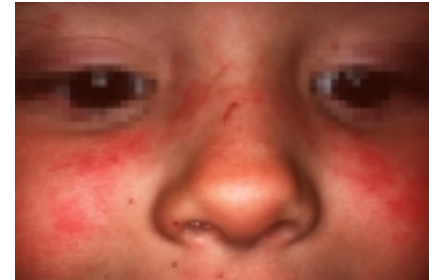Molusco contagioso



Moluscos contagiosos múltiples



ORF



Eritema infeccioso



procura



índice



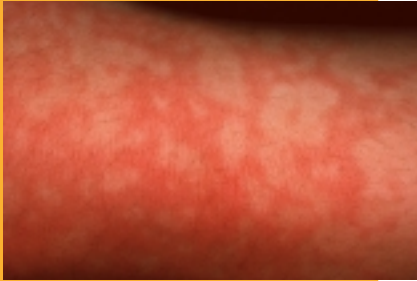
imprimir



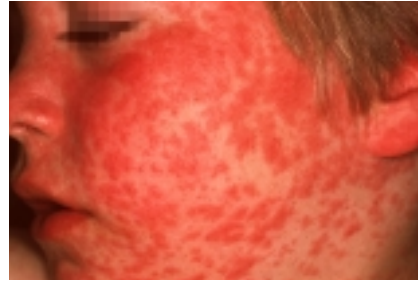
última página vista



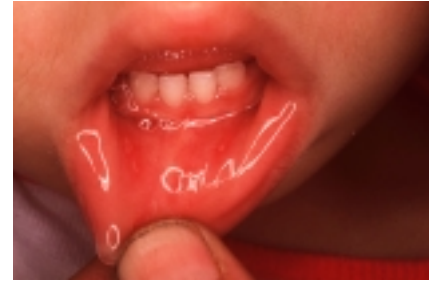anterior siguiente



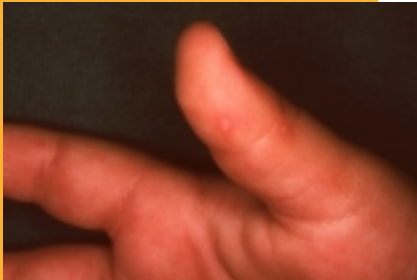Eritema infeccioso



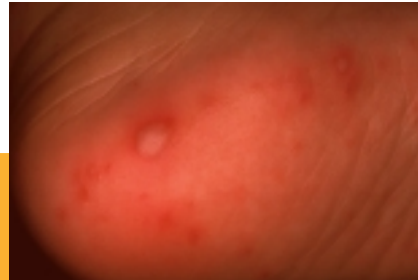
Sarampo



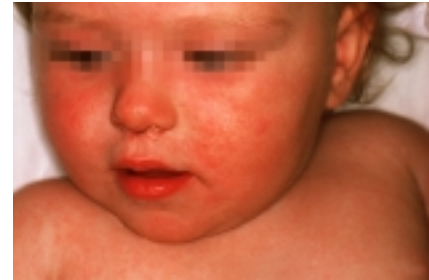Hand-foot-and-mouth-disease



Hand-foot-and-mouth-disease



Hand-foot-and-mouth-disease



Rubéola



procura



índice



imprimir



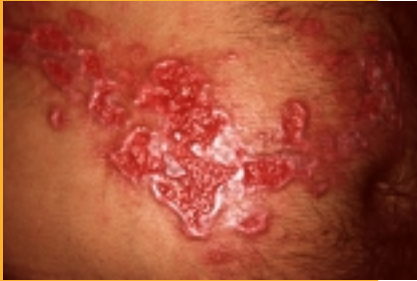última página vista



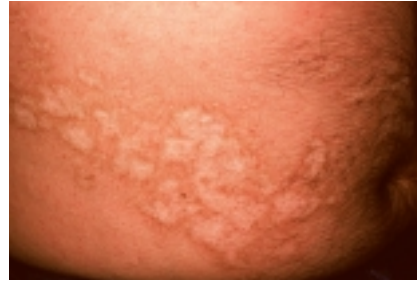
anterior



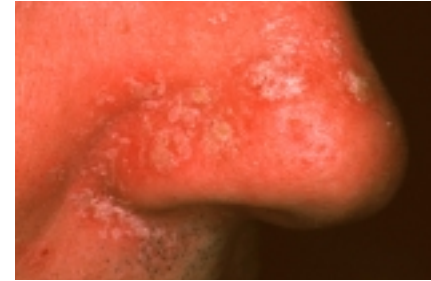
siguiente



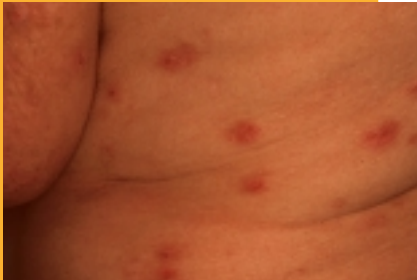Herpes Zoster necrótico



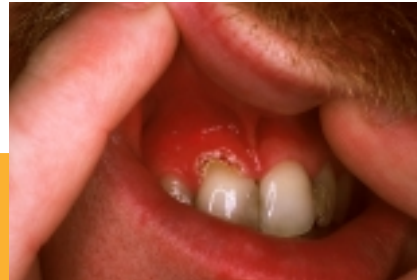Herpes Zoster necrótico



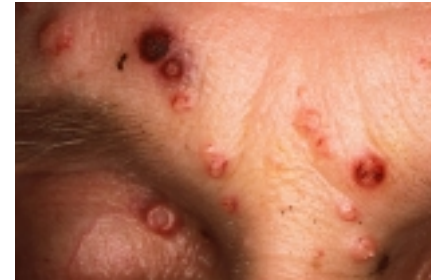Dermite seborreica



Prurigo



Gingivite



Molusco contagioso



procura



índice



imprimir



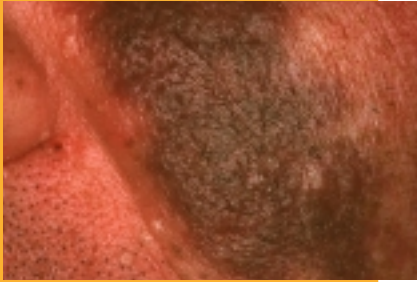
última página vista



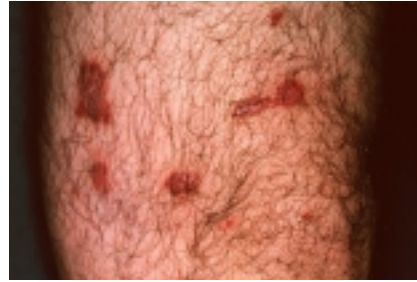anterior



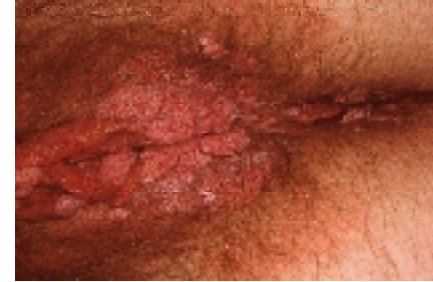siguiente



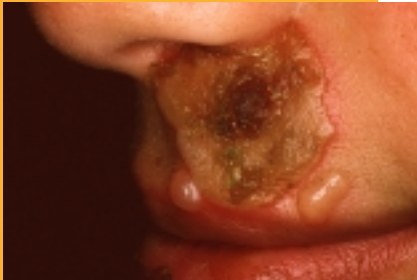Doença de Kaposi



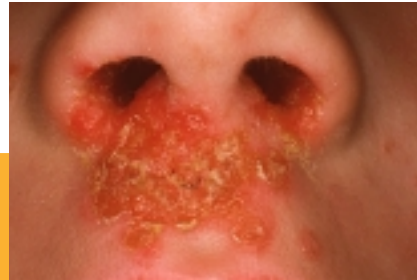Doença de Kaposi



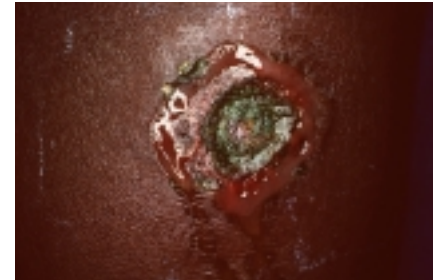
Condilomas acuminados



Impétigo bolhoso



Impétigo crostoso



Ectima



procura



índice



imprimir



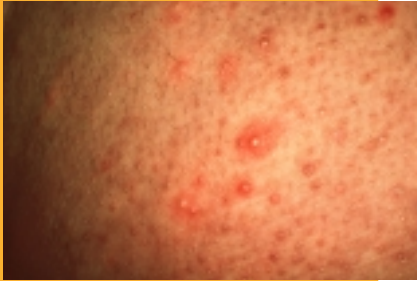última página vista



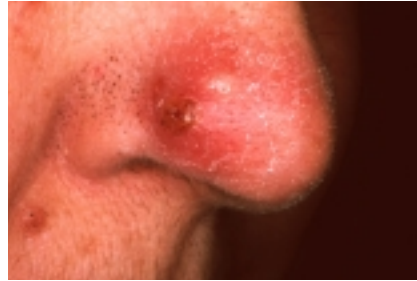anterior



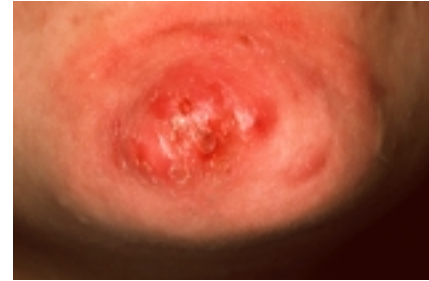siguiente



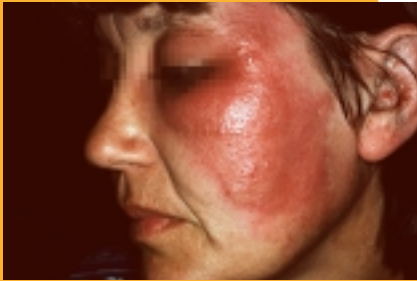Foliculite



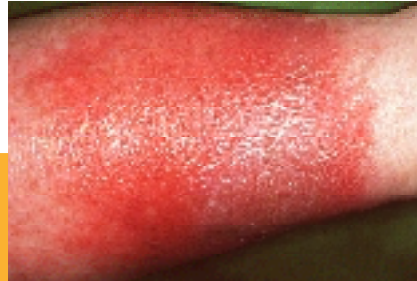Furúnculo



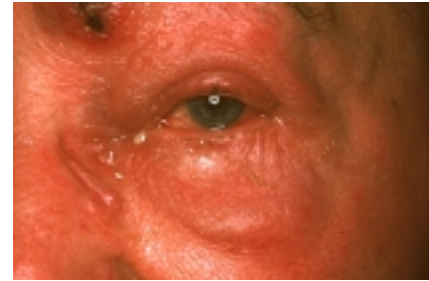
Antraz



Erisipela



Erisipela



Celulite retro-orbital



procura



índice



imprimir



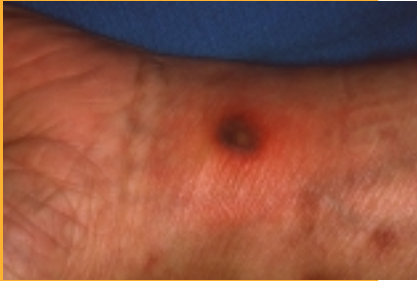última página vista



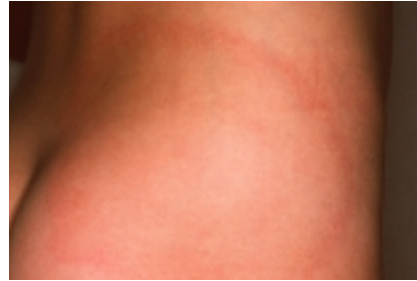anterior



siguiente



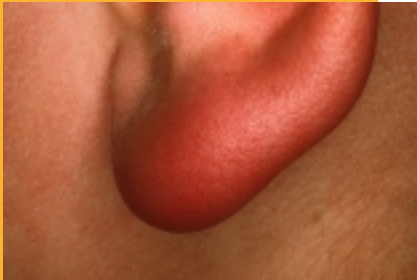Êmbolos sépticos



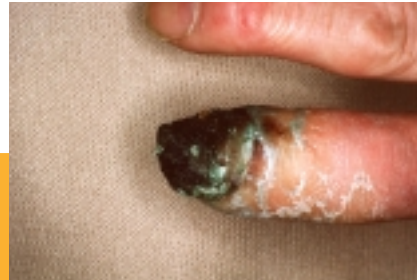Eritema crónico migratório ou doença de lyme



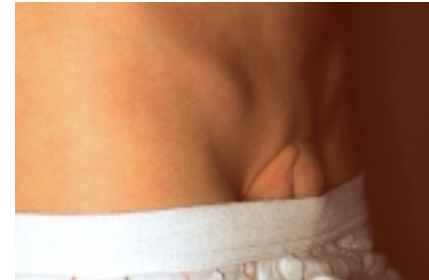Eritema crónico migratório ou doença de lyme



Pseudolinfoma do tipo borreliose



Infeção por proteus



Doença da arranhadela do gato



procura



índice



imprimir



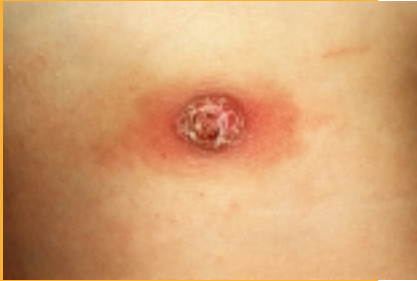última página vista



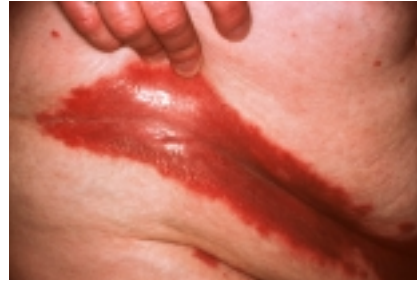anterior



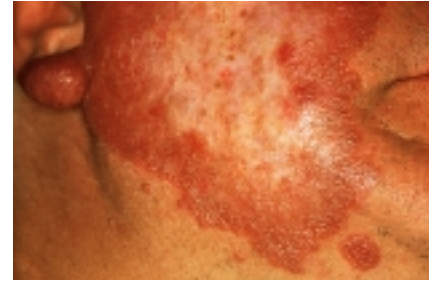seguinte



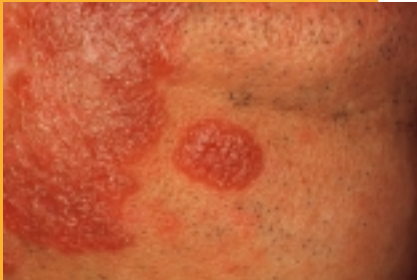Doença da arranhadela do gato



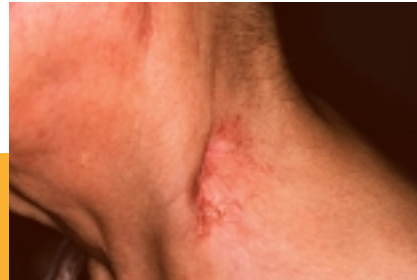Intertrigo



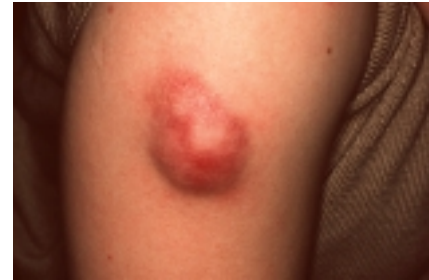Lúpus tuberculoso



Lúpus tuberculoso



Escrofuloderma



Beçegite



procura



índice



imprimir



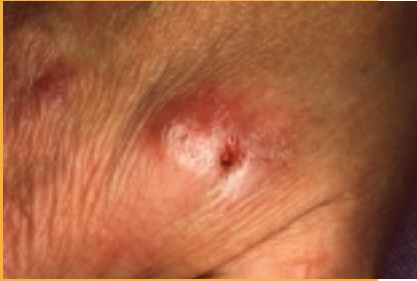última página vista



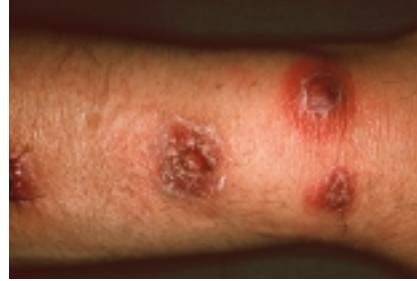anterior



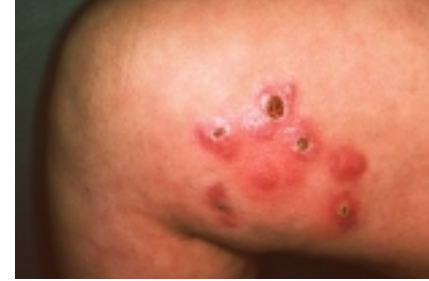siguiente



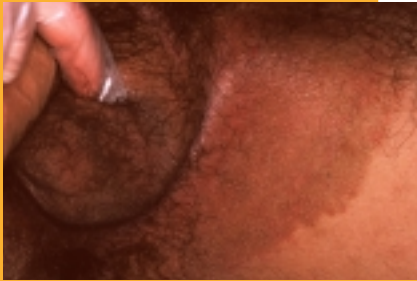Micobacteriose por mycobacterium marinum



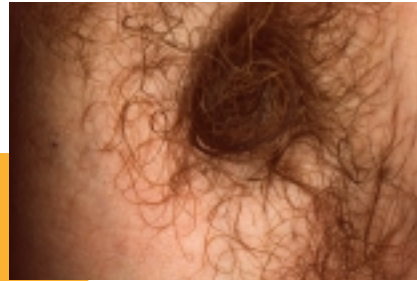Micobacteriose por mycobacterium marinum



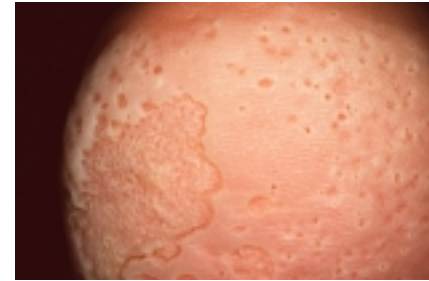
Micobacteriose por mycobacterium chelonae



Eritrasma



Tricomiose axilar



Ceratólise erosiva



procura



índice



imprimir



última página vista

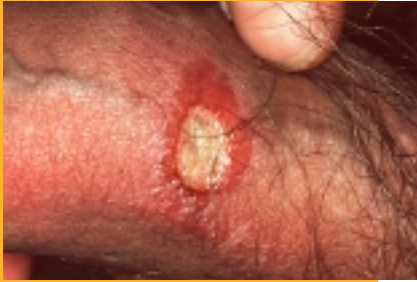

anterior

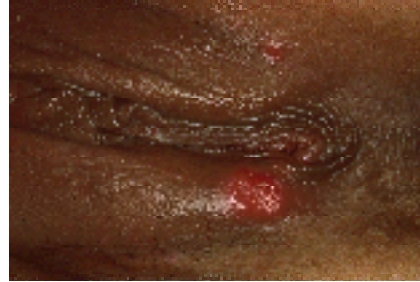

siguiente

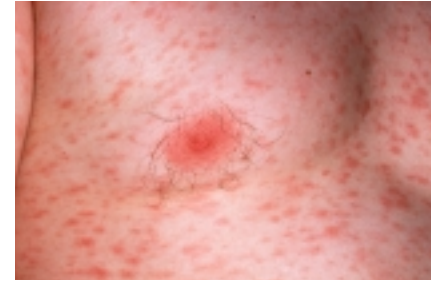



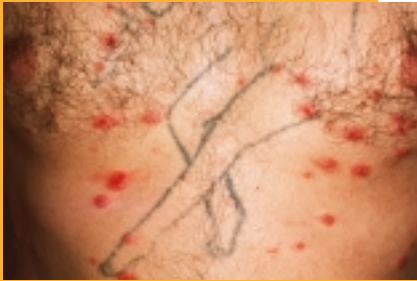Acidente primário



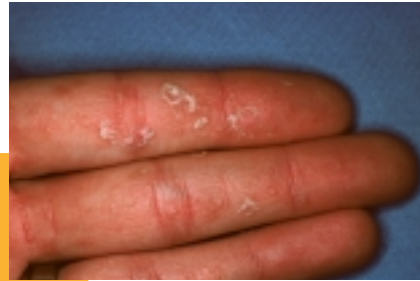Acidente primário



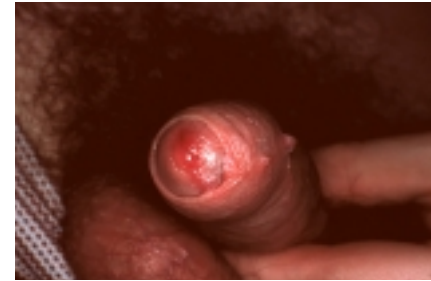Sífilis secundária  
(roséola sifilítica)



Sífilis secundária tardia



Sifírides papulosas



Gonococcia genital



procura



índice



imprimir



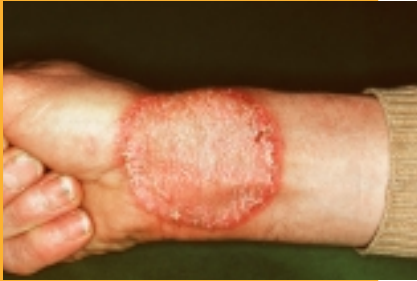última página vista



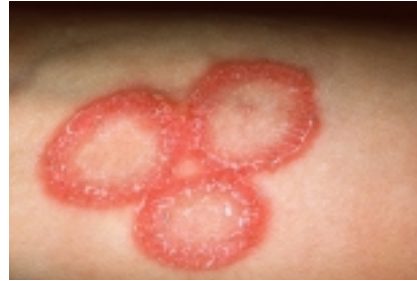anterior



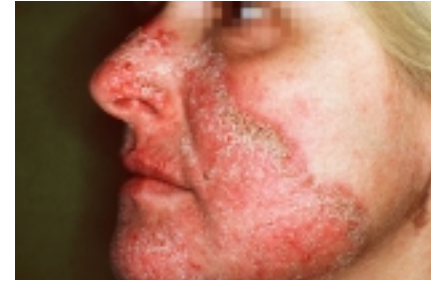siguiente



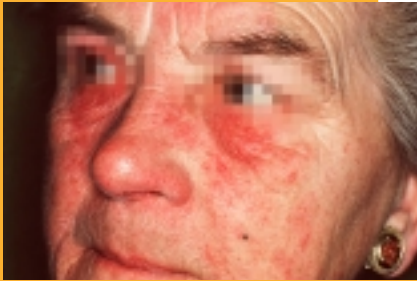Tinea corporis



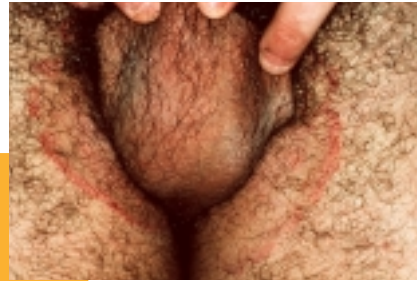Tinea corporis



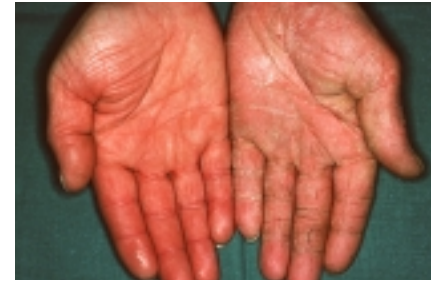Tinea faciei



Tinea faciei



Tinea cruris



Tinea manuum



procura



índice



imprimir



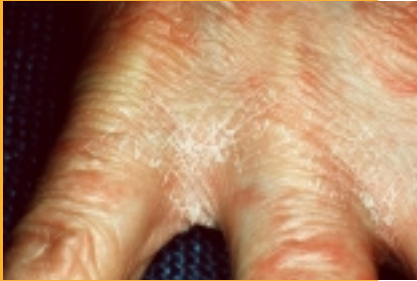última página vista



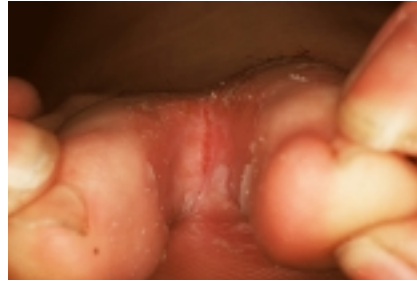anterior



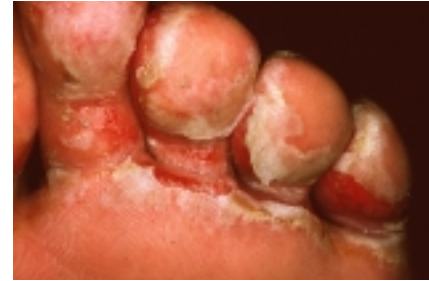siguiente



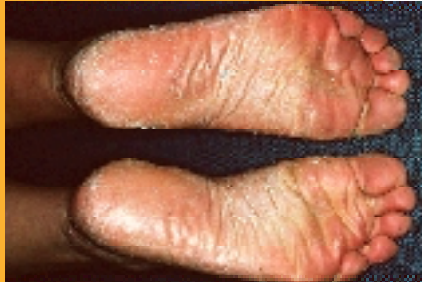Tinea manuum



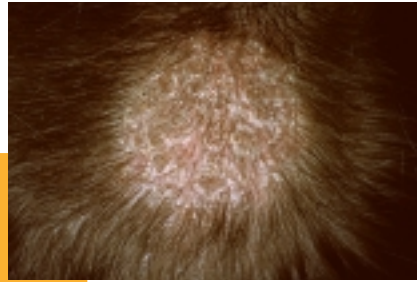Tinea pedis ou pé de atleta



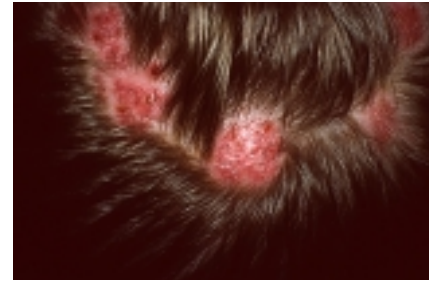Tinea pedis ou pé de atleta



Tinea pedis ou pé de atleta



Tinea capitis



Kerion celsi



procura



índice



imprimir



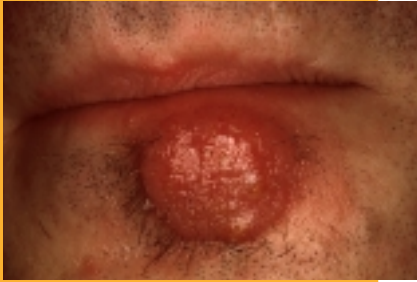última página vista



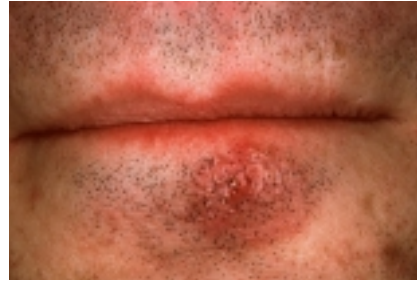anterior



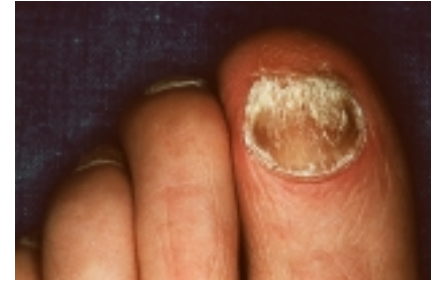siguiente



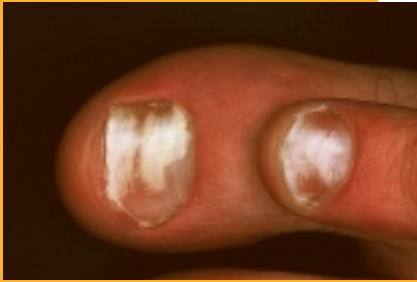Kerion celsi



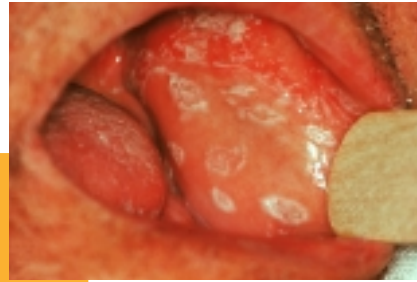Kerion celsi



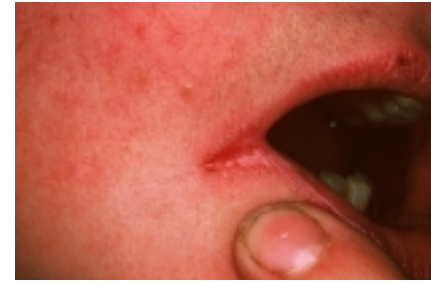Onicomiose por dermatófitos



Onicomiose por dermatófitos



Candidíase bucal ou "sapinhos"



Queilite angular candidiásica



procura



índice



imprimir



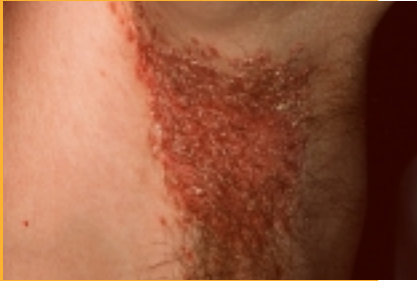última página vista



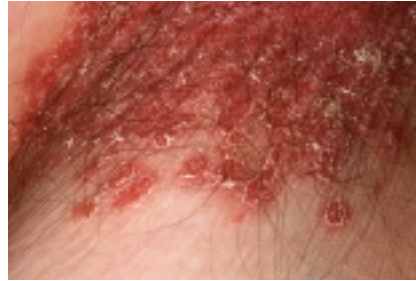anterior



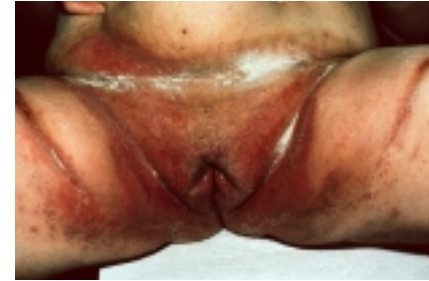seguinte



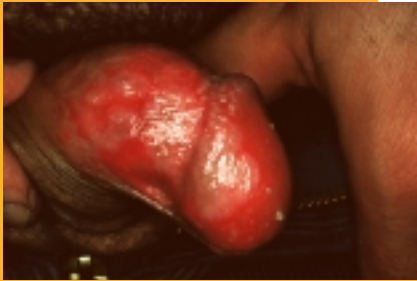Intertrigo candidiásico



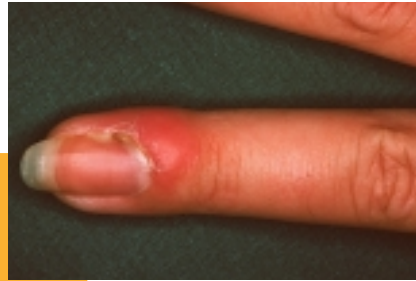Intertrigo candidiásico



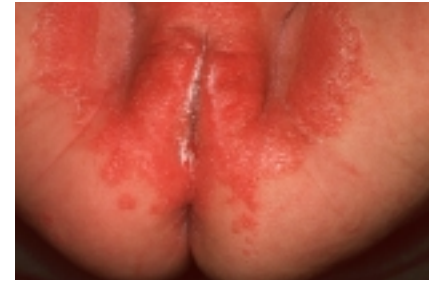Vulvo-vaginite candidiásica



Vulvo-vaginite candidiásica



Perioníquia candidiásica



Candidíase genital e das nádegas do lactente



procura



índice



imprimir



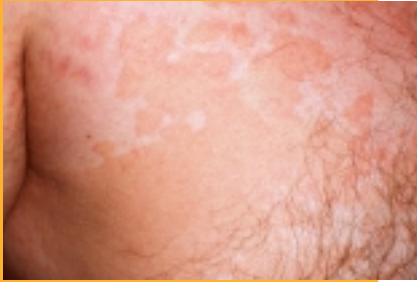última página vista



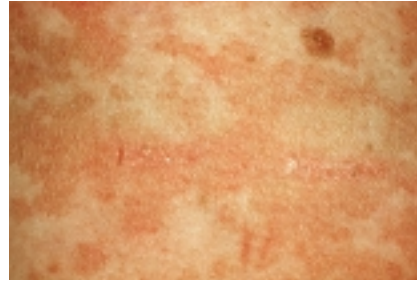anterior



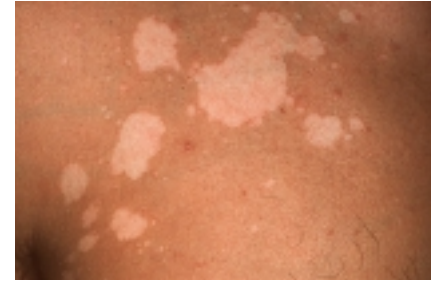seguinte



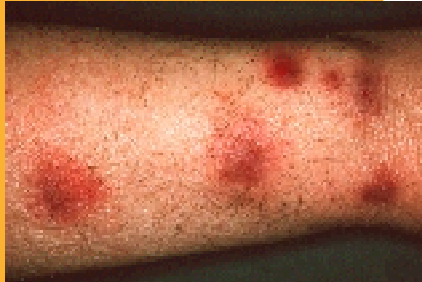Pitiríase versicolor



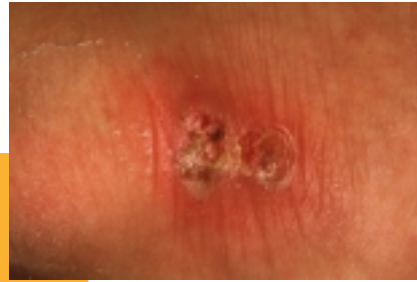Pitiríase versicolor



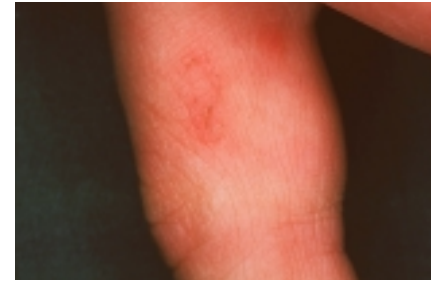
Pitiríase versicolor



Esporotricose



Micetoma (pé de Madura)



Sarna humana ou escabiose



procura



índice



imprimir



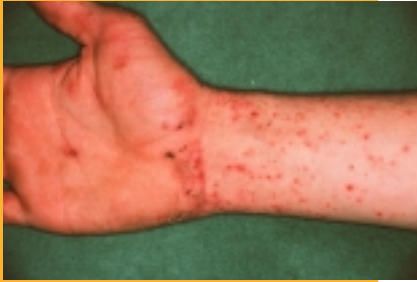última página vista



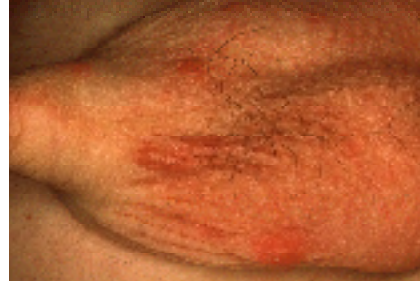anterior



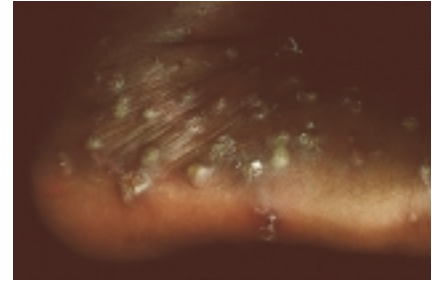siguiente



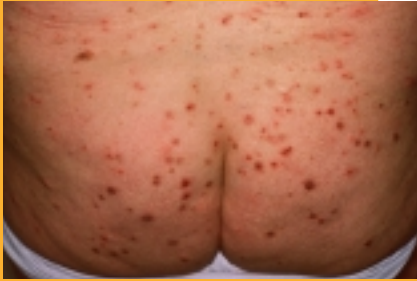Sarna humana ou escabiose



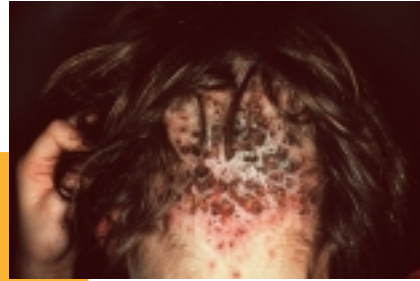Sarna humana ou escabiose



Sarna humana ou escabiose



Sarna animal



Pediculose



Pediculose



procura



índice



imprimir



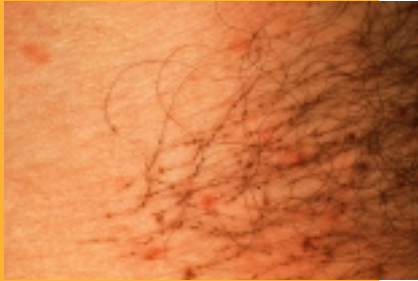última página vista



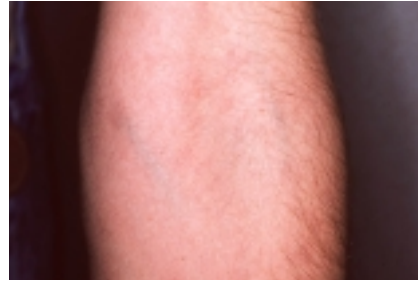
anterior



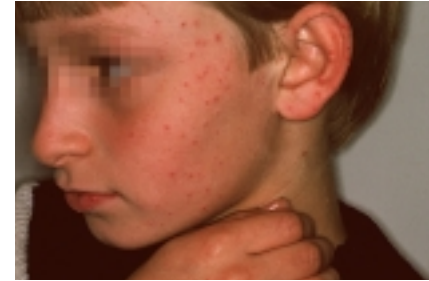siguiente



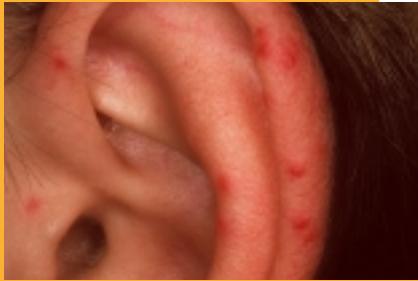Piolhos



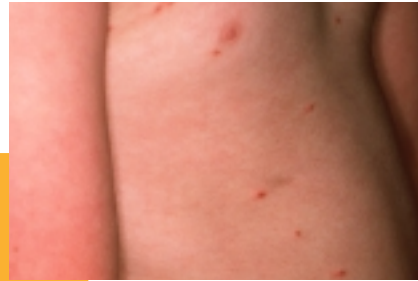Piolhos



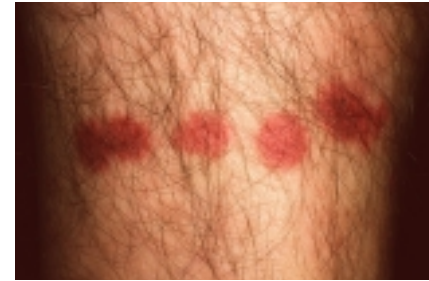Trombiculíase



Trombiculíase



Estrófulo



Picadas de pulgas



procura



índice



imprimir

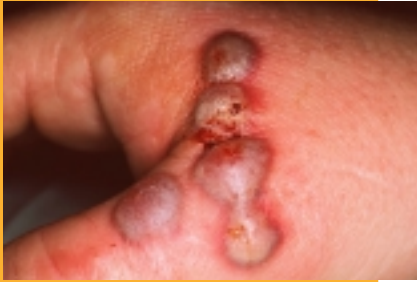

última página vista

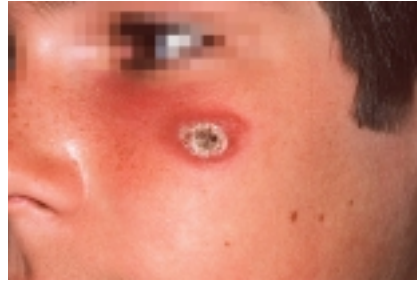

anterior siguiente

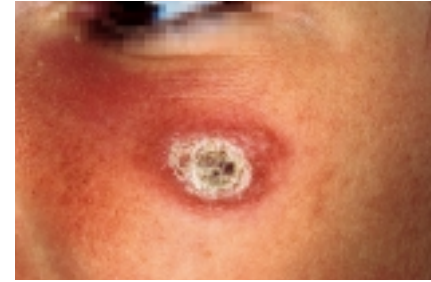



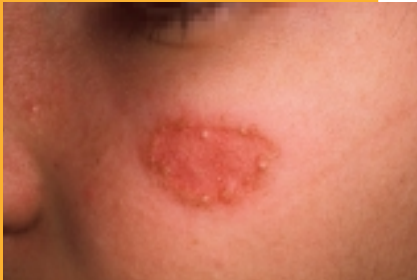Picadas de pulgas



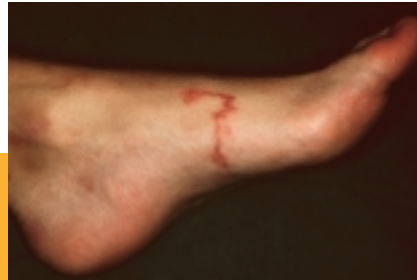Leishmaníase



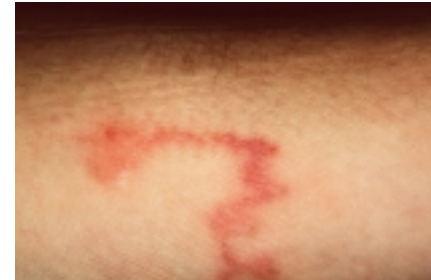Leishmaníase



Leishmaníase



Larva migrans



Larva migrans



procura



índice



imprimir



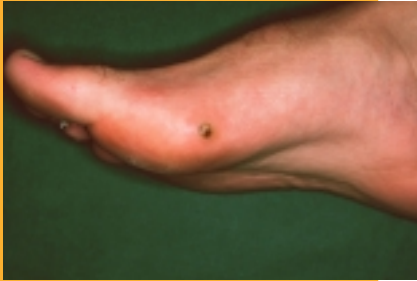última página vista



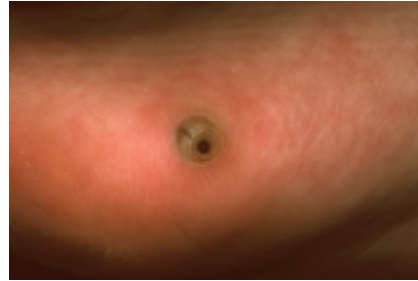anterior



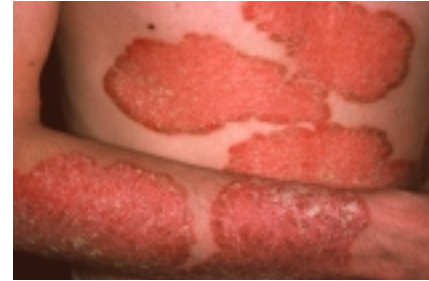
siguiente



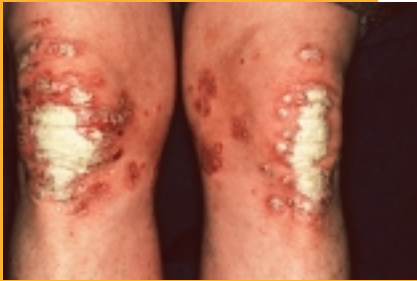Tungíase ou "matacanha"



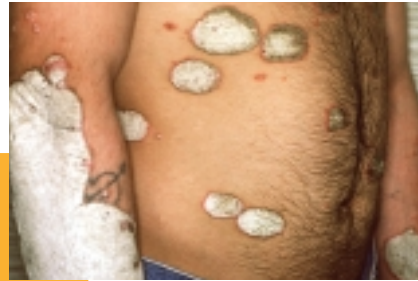Tungíase ou "matacanha"



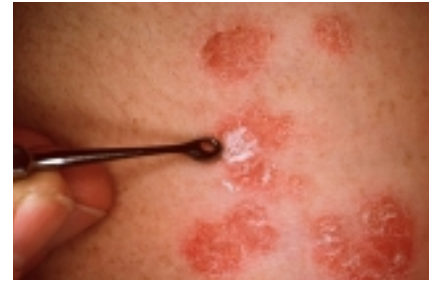Psoríase vulgar



Psoríase vulgar



Psoríase vulgar



Psoríase vulgar



procura



índice



imprimir



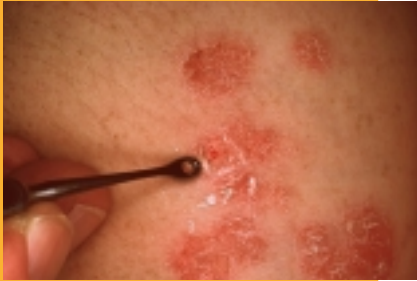última página vista



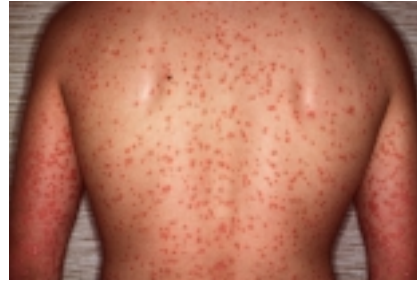anterior



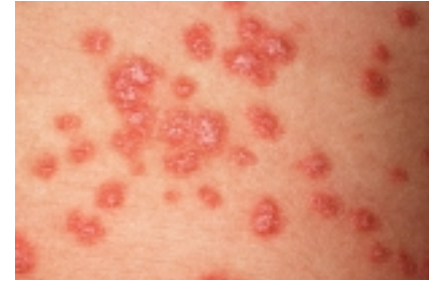siguiente



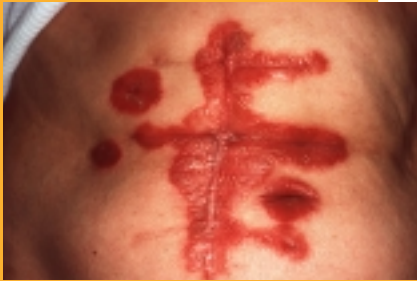Psoríase vulgar



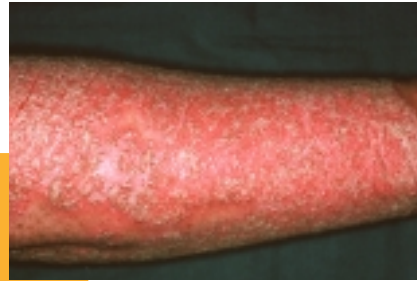Psoríase vulgar



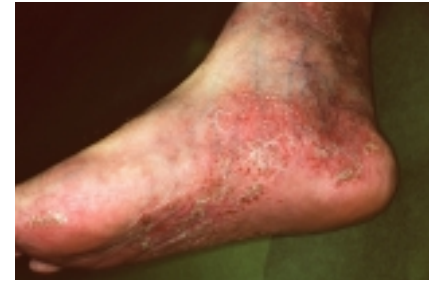Psoríase vulgar



Psoríase vulgar



Psoríase pustulosa



Psoríase pustulosa



procura



índice



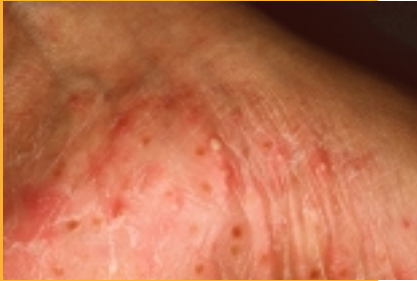imprimir



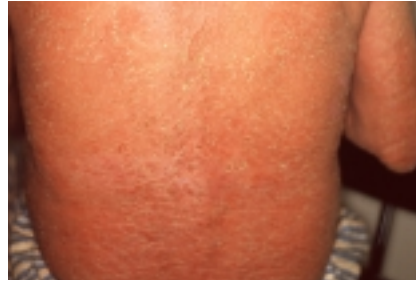última página vista



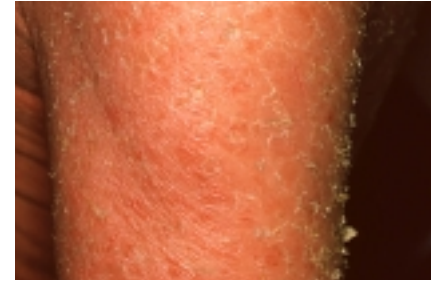
anterior siguiente



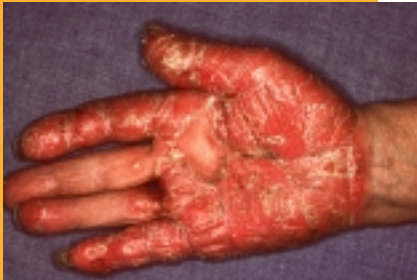Psoríase pustulosa



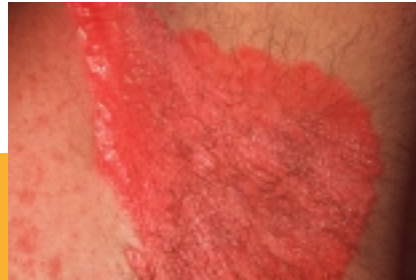Eritrodermia psoriásica



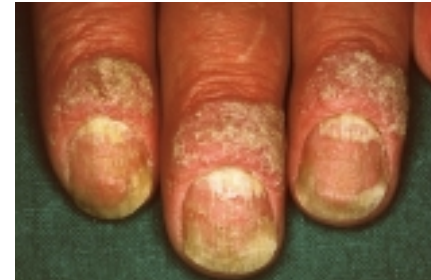Eritrodermia psoriásica



Psoríase palmo-plantar



Psoríase das pregas



Psoríase das unhas



procura



índice



imprimir



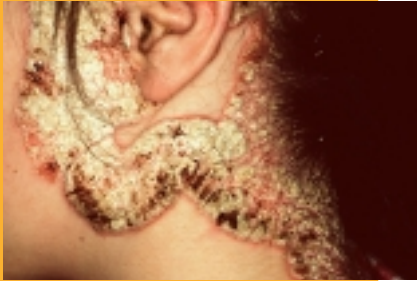última página vista



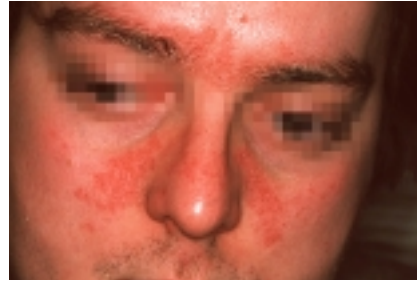anterior



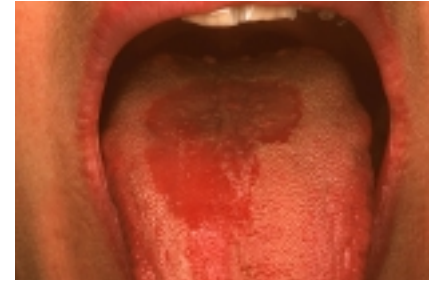seguinte



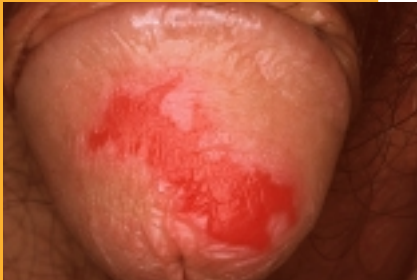Psoríase do couro cabeludo



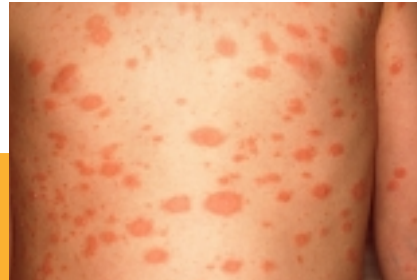Psoríase da face  
(sebopsoríase)



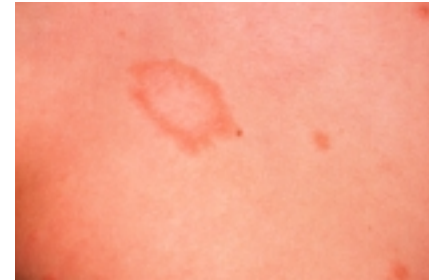Psoríase das mucosas



Psoríase das mucosas



Pitiríase rosada de Gibert



Pitiríase rosada de Gibert



procura



índice



imprimir



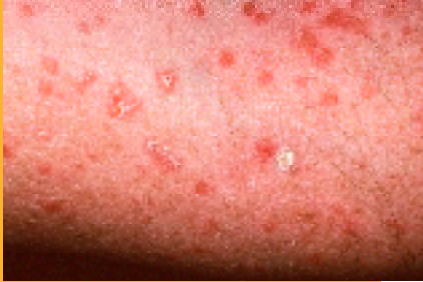última página vista



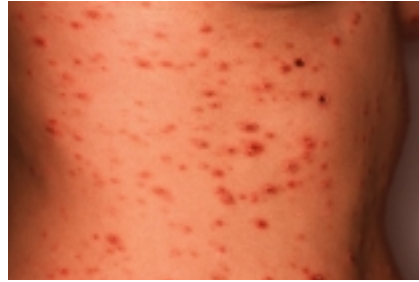anterior



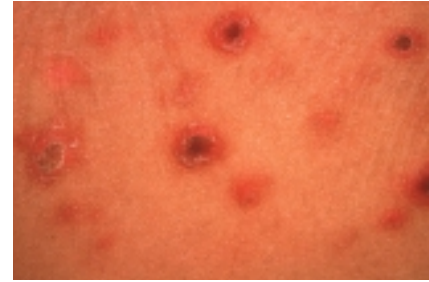seguinte



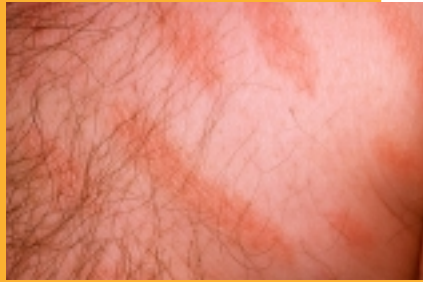Pitiríase liquenóide



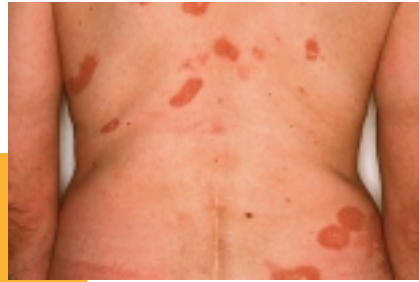Parapsoríase varioliforme



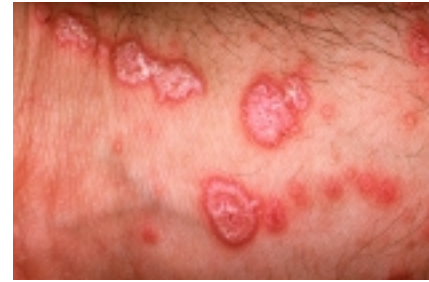Parapsoríase varioliforme



Parapsoríase digitiforme



Parapsoríase em grandes placas



Líquen plano cutâneo simples



procura



índice



imprimir



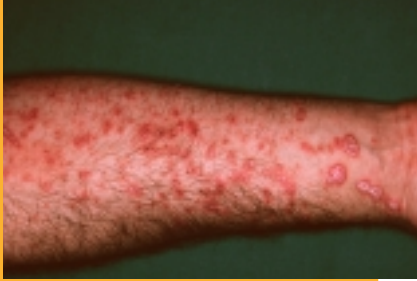última página vista



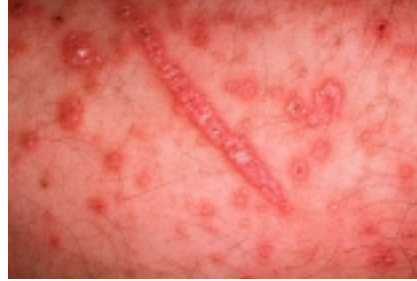anterior



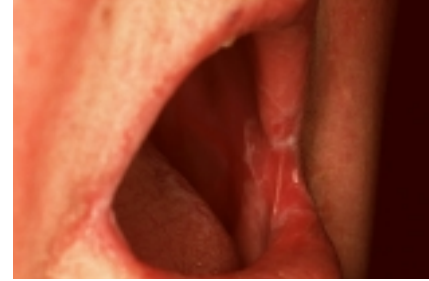seguinte



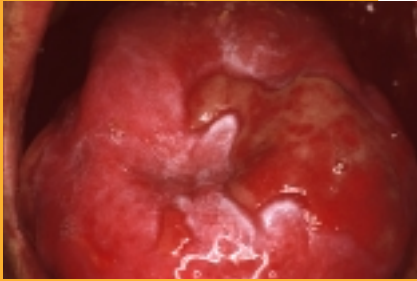Líquen plano cutâneo simples



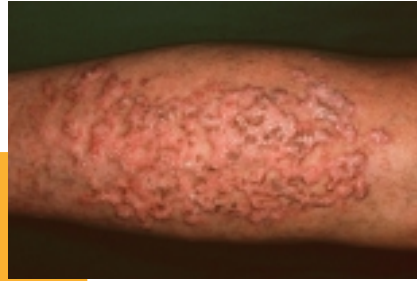Líquen plano cutâneo simples



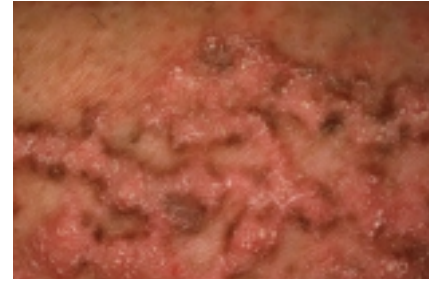
Líquen plano bucal



Líquen plano bucal



Líquen plano cutâneo verrucoso ou hipertrófico



Líquen plano cutâneo verrucoso ou hipertrófico



procura



índice



imprimir



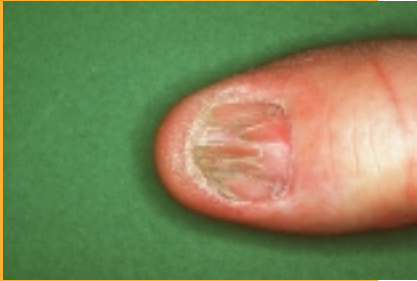última página vista



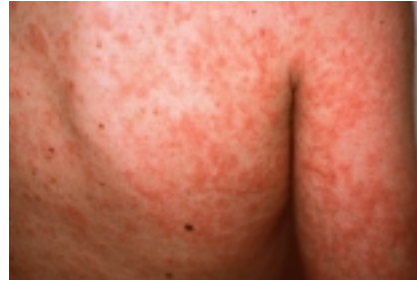anterior



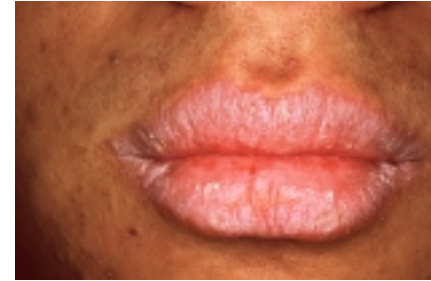seguinte



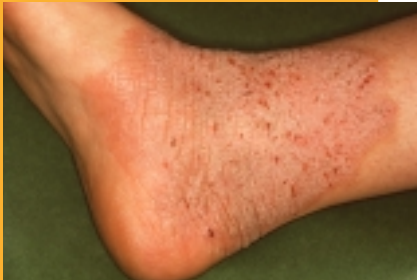Líquen plano das unhas



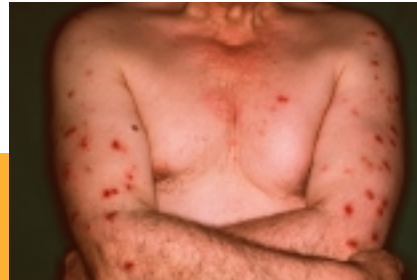GVHD



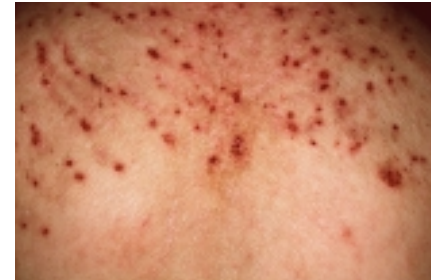GVHD



Liquenificação



Prurigo escoriado



Prurigo escoriado



procura



índice



imprimir



última página vista

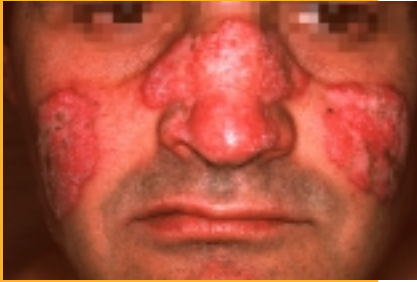

anterior

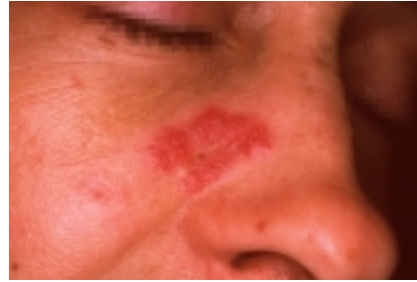

seguinte

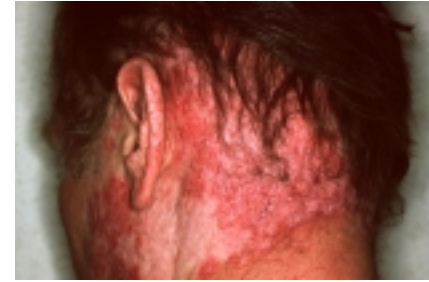



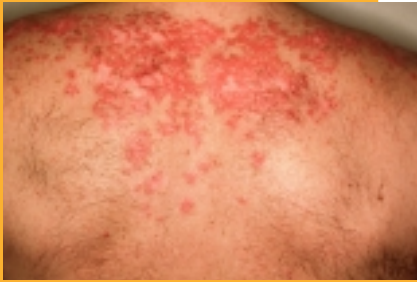Lúpus eritematoso crónico ("discóide")



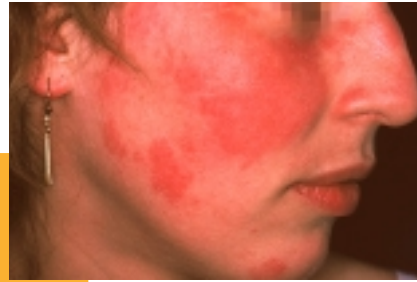Lúpus eritematoso crónico ("discóide")



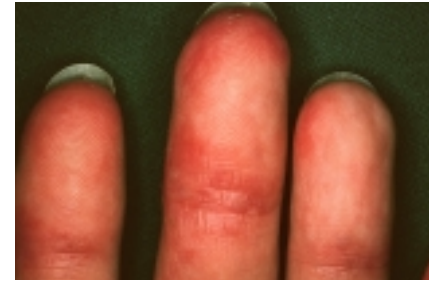Lúpus eritematoso crónico ("discóide")



Lúpus eritematoso sub-agudo



Lúpus eritematoso sistémico



Lúpus eritematoso sistémico



procura



índice



imprimir



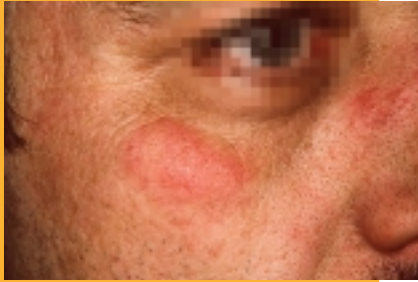última página vista



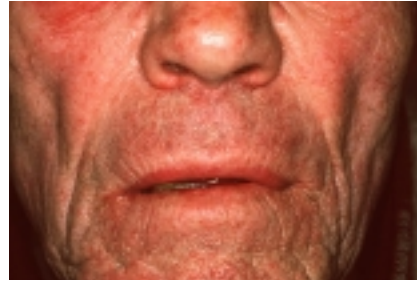anterior



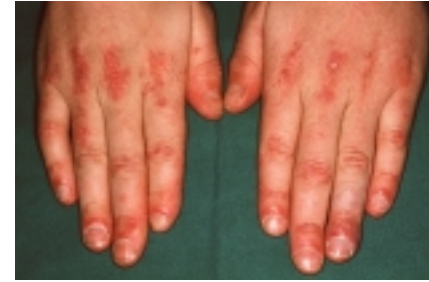siguiente



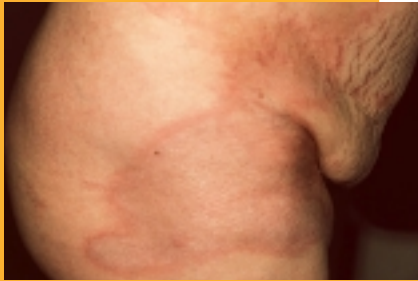Doença de Jessner e Kanof



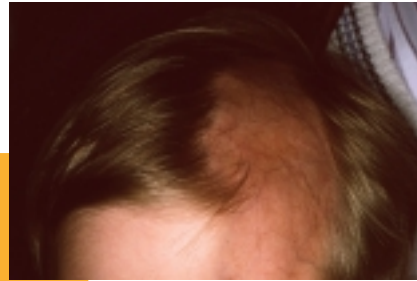Dermatomiosite



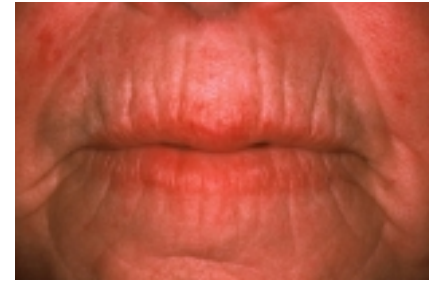Dermatomiosite



Esclerodermias circunscritas



Esclerodermias circunscritas



Esclerodermia generalizada (sistémica)



procura



índice



imprimir



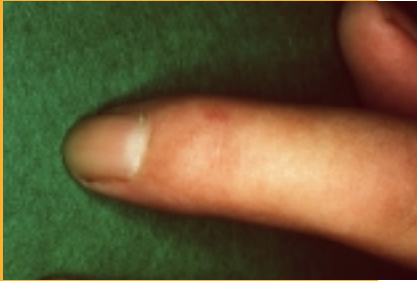última página vista



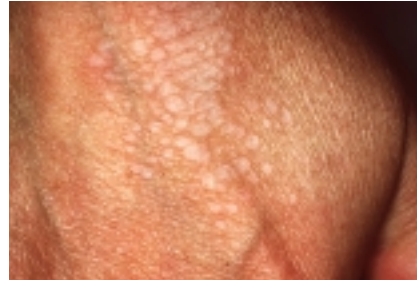anterior



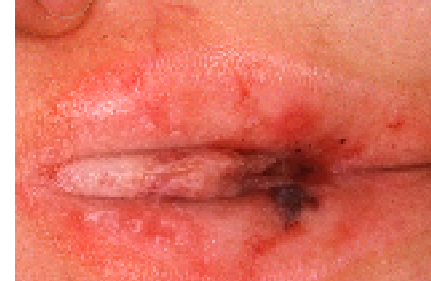siguiente



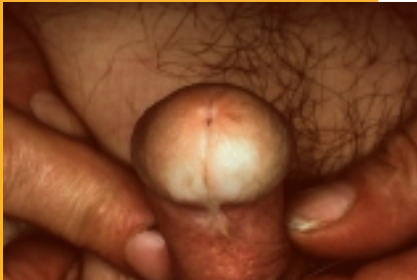Esclerodermia generalizada (sistémica)



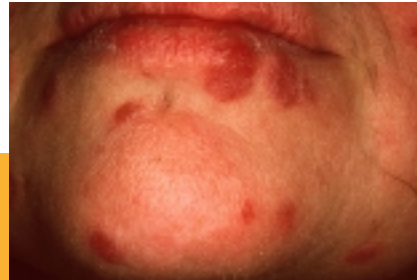Líquen escleroso



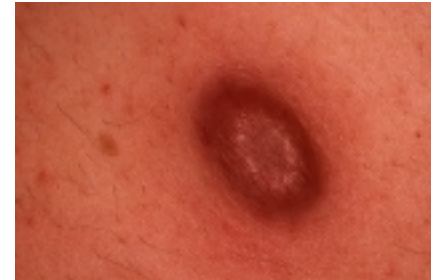Líquen escleroso



Líquen escleroso



Sarcoidose



Sarcoidose



procura



índice



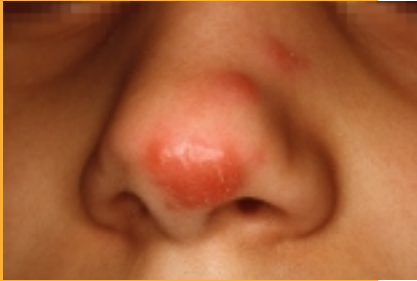imprimir



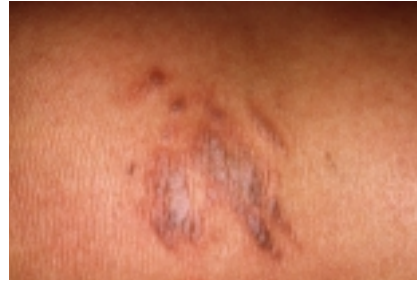última página vista



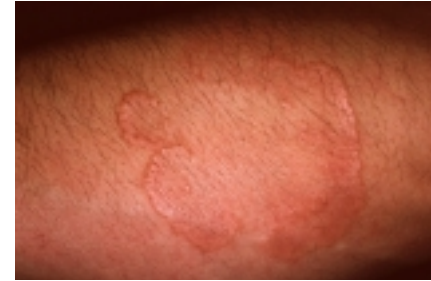anterior siguiente



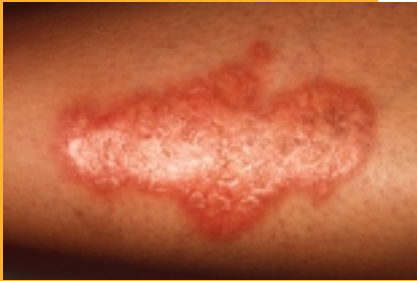Sarcoidose



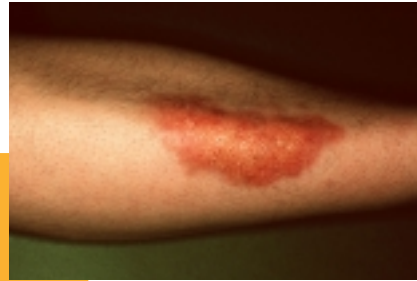Sarcoidose



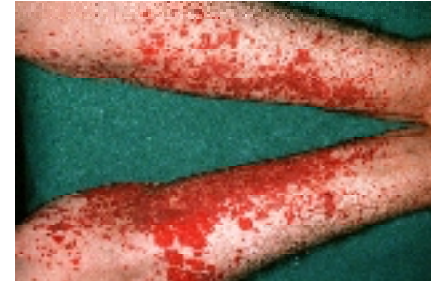Granuloma anular



Necrobiose lipoidica



Necrobiose lipoidica



Vasculites



procura



índice



imprimir



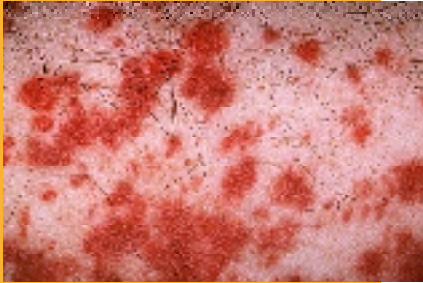última página vista



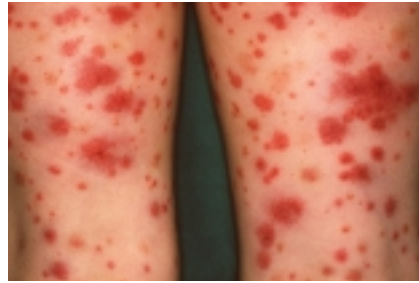
anterior



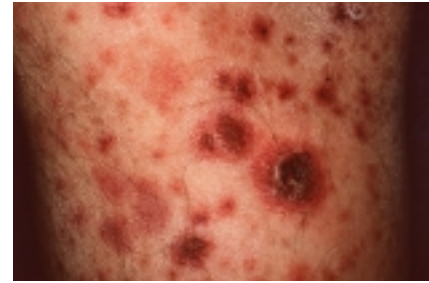
siguiente



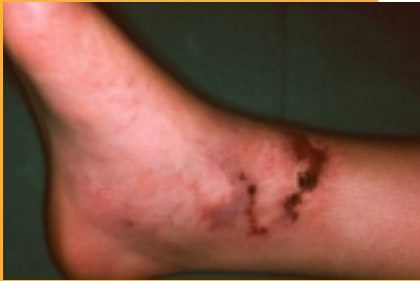Vasculite alérgica



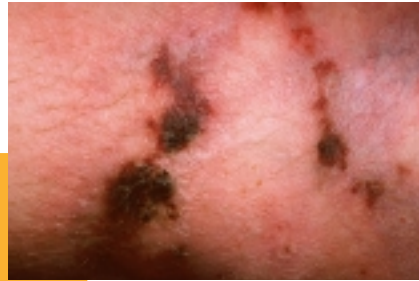Vasculite alérgica



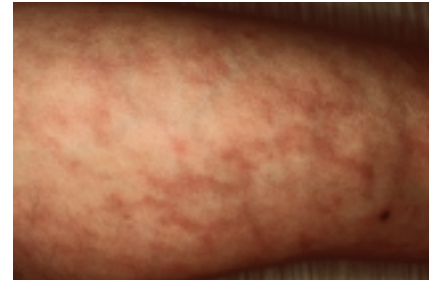Vasculite alérgica



Vasculite livedóide



Vasculite livedóide



Periarterite nodosa



procura



índice



imprimir



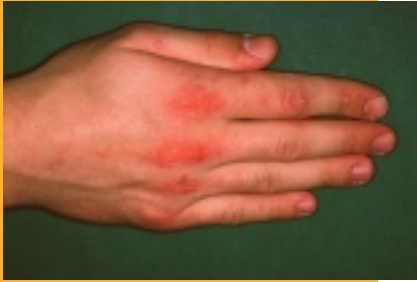última página vista



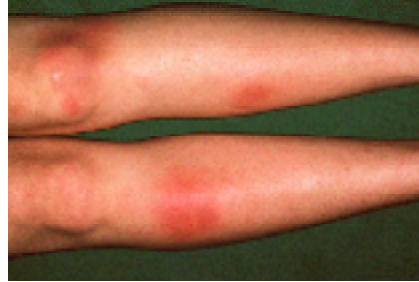anterior



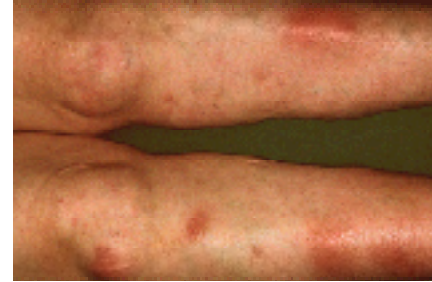
siguiente



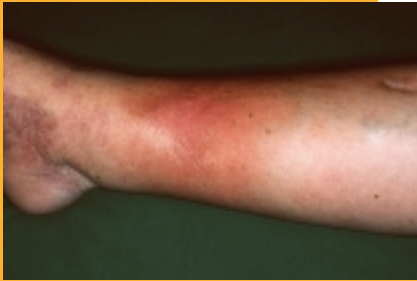Eritema elevatum diutinum



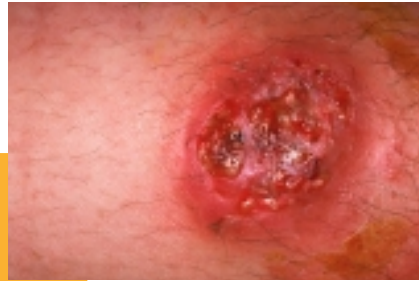Eritema nodoso



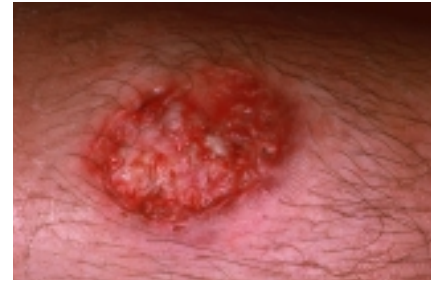Eritema nodoso



Hipodermis nodulares



Pioderma gangrenoso



Pioderma gangrenoso



procura



índice



imprimir



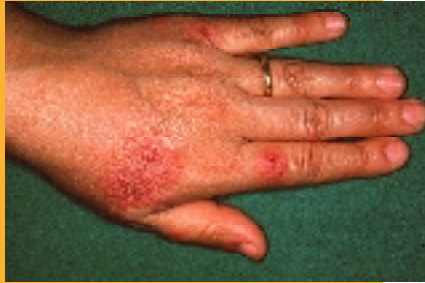última página vista



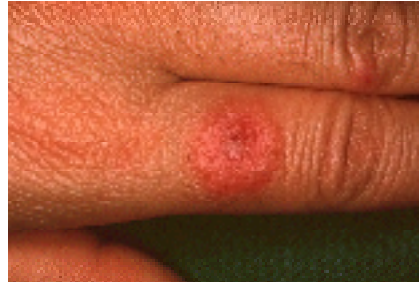anterior



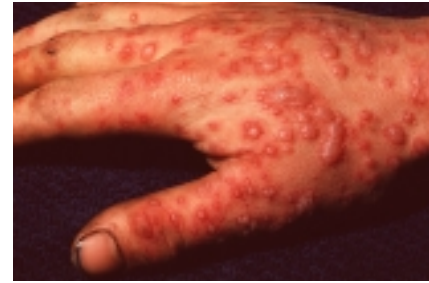siguiente



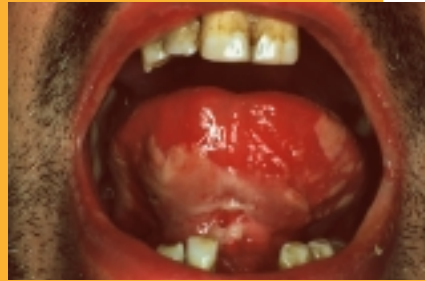Eritema polimorfo



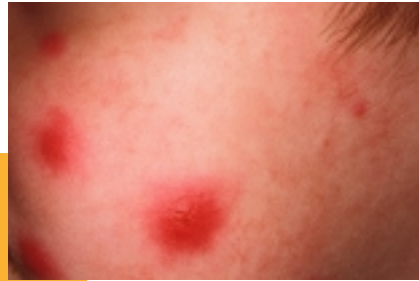Eritema polimorfo



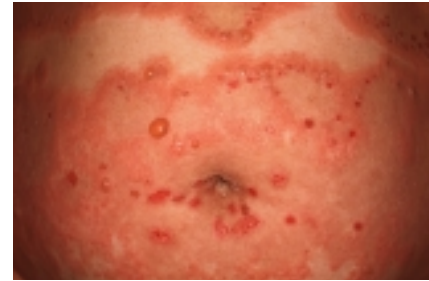Eritema polimorfo



Eritema polimorfo



Síndrome de sweet



Penfigoide bolhoso



procura



índice



imprimir



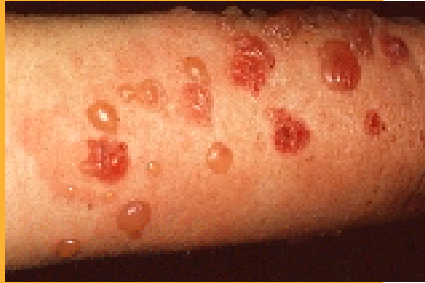última página vista



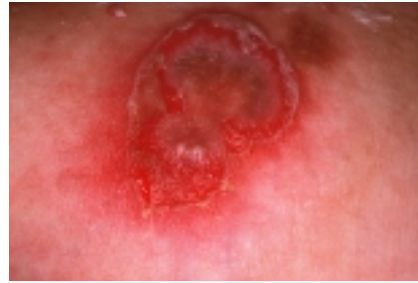anterior



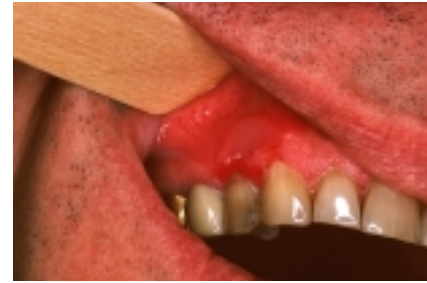siguiente



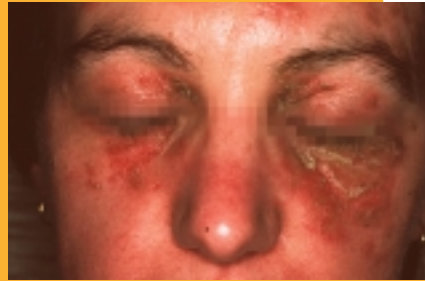Penfigoide bolhoso



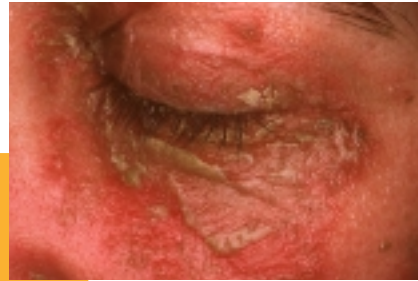Pênfigo vulgar



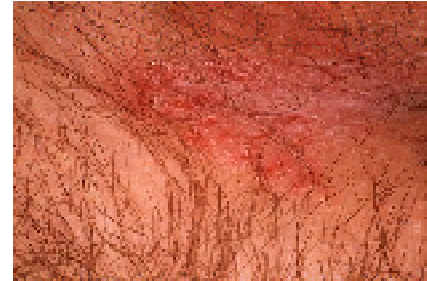Pênfigo vulgar



Pênfigo eritematoso



Pênfigo eritematoso



Pênfigo crônico benigno familiar



procura



índice



imprimir



última página vista

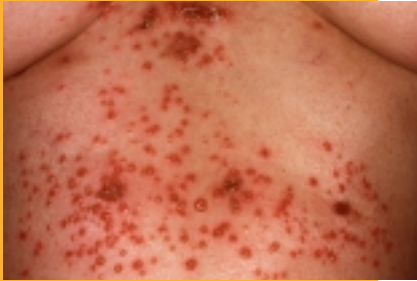

anterior

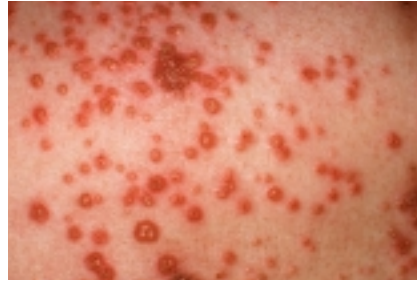

siguiente

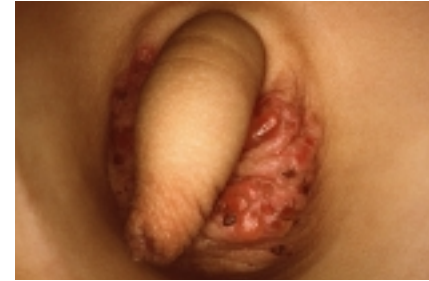



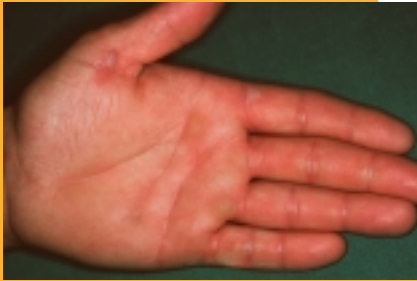Dermite herpetiforme



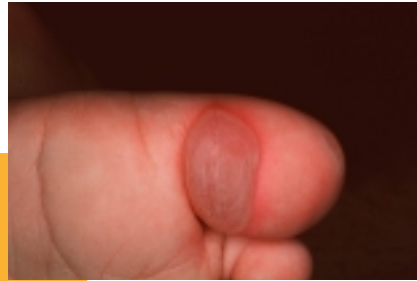Dermite herpetiforme



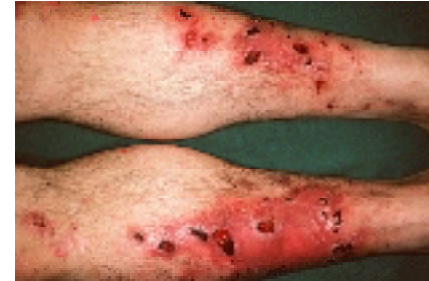Dermatose IgA linear



Epidermólises bolhosas simples



Epidermólises bolhosas simples



Epidermólises bolhosas distróficas



procura



índice



imprimir



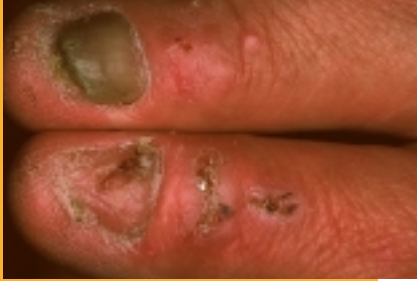última página vista



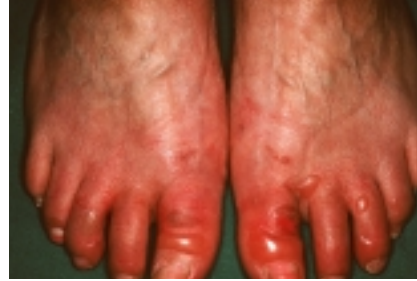anterior



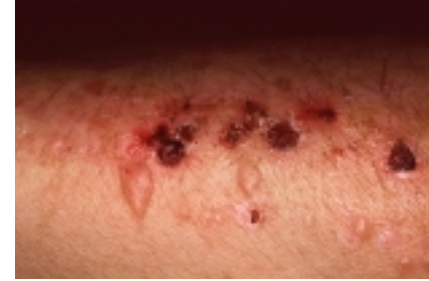seguinte



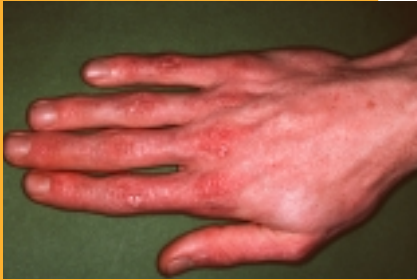Epidermólises bolhosas  
distróficas



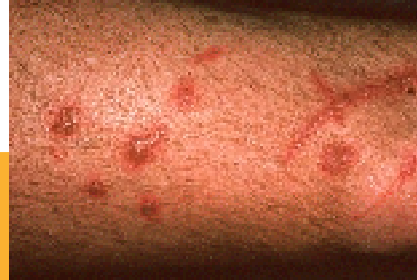Bolhose dos diabéticos



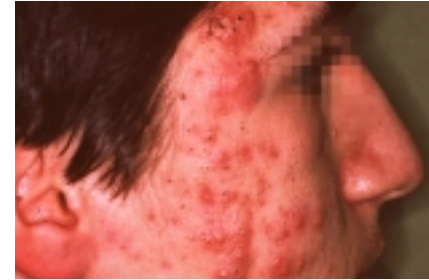Porfíria cutânea tarda



Porfíria cutânea tarda



Dermatose fototóxica bolhosa



Acne vulgar



procura



índice



imprimir



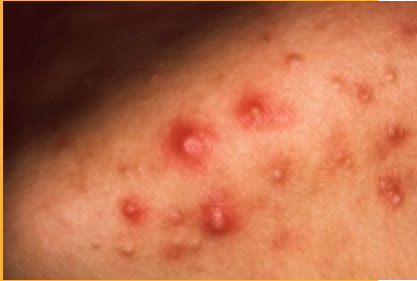última página vista



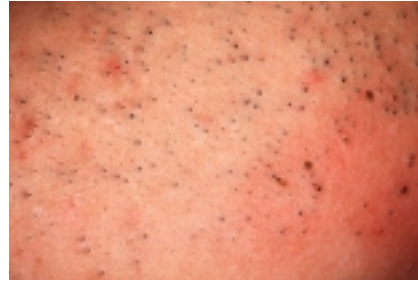anterior



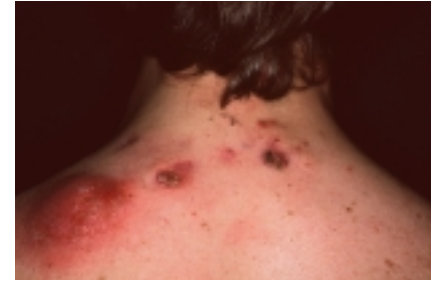seguinte



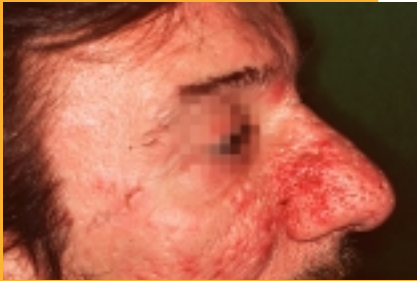Acne vulgar



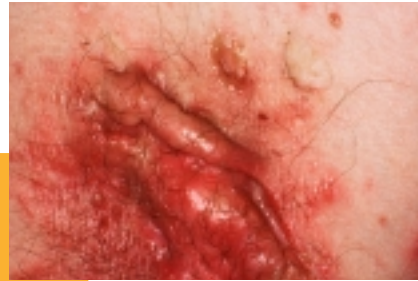Acne vulgar



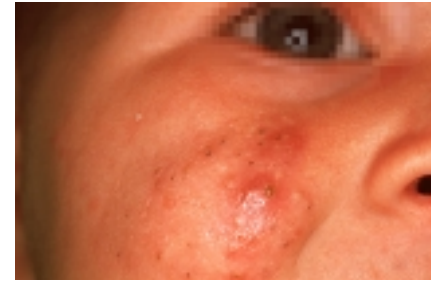
Acne vulgar



Acne conglobata



Acne conglobata



Acne infantil (acne infantum)



procura



índice



imprimir



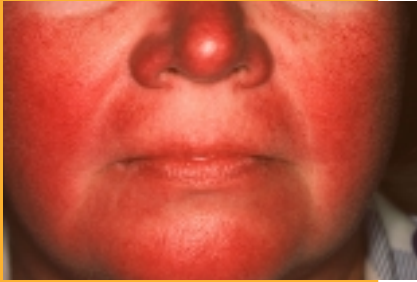última página vista



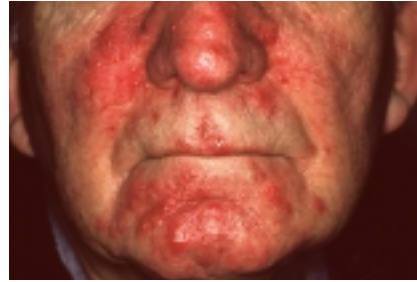anterior



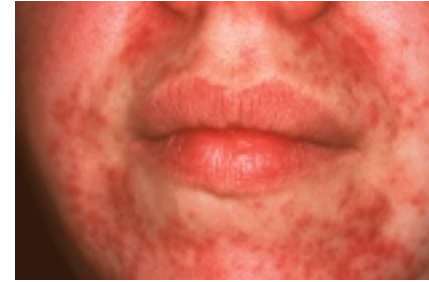siguiente



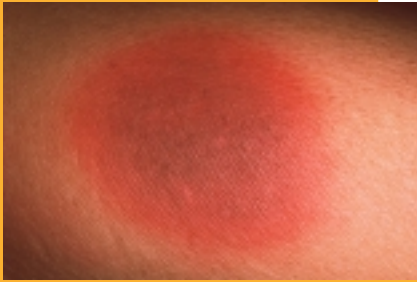Rosácea



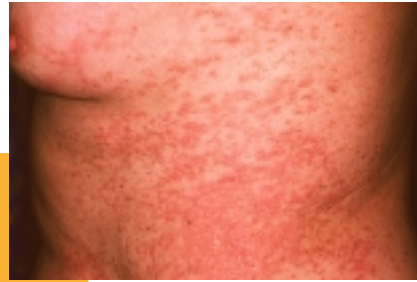Rosácea



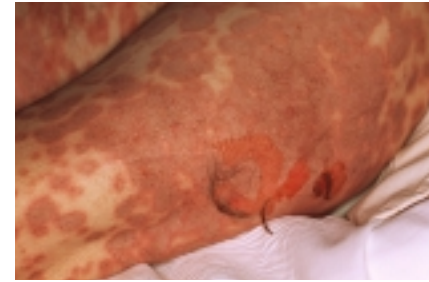
Dermite peri-oral



Eritema pigmentado fixo



Exantema maculo-papuloso (morbiliforme)



Síndrome de Lyell (necrólise epidérmica tóxica)



procura



índice



imprimir



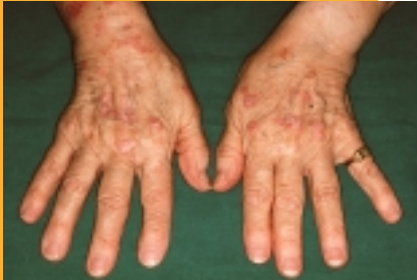última página vista



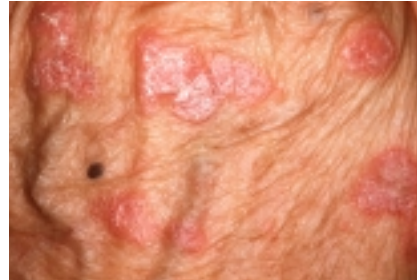anterior



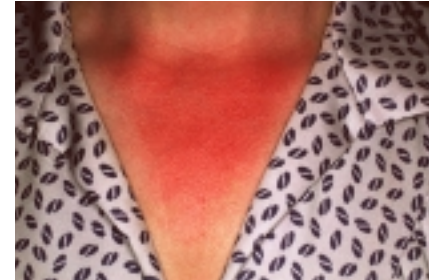siguiente



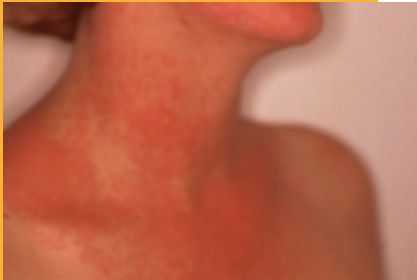Eruptiones liquenóides



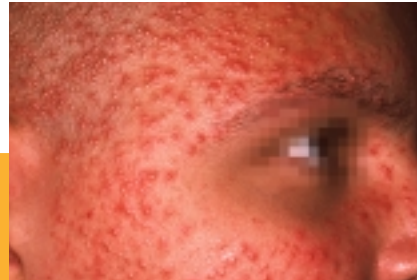Eruptiones liquenóides



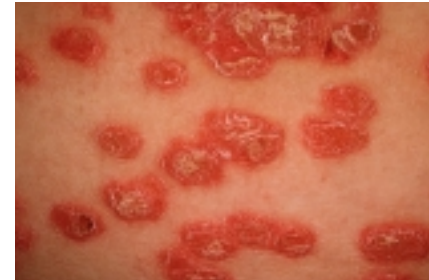Erupção fototóxica medicamentosa



Erupção foto-alérgica medicamentosa



Erupção acneiforme da face



Erupção psoriasiforme



procura



índice



imprimir



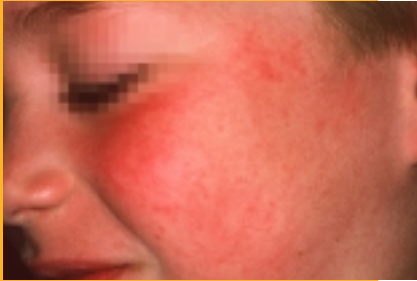última página vista



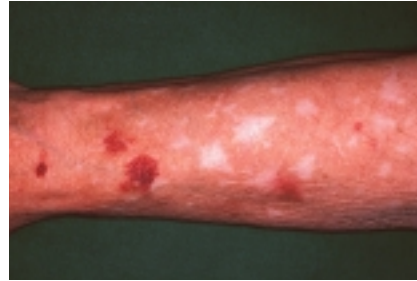anterior



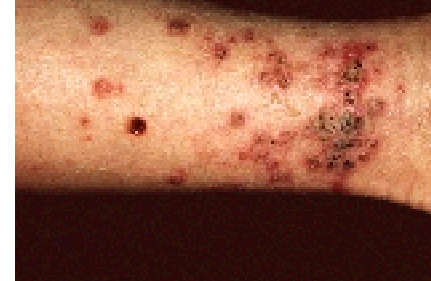seguinte



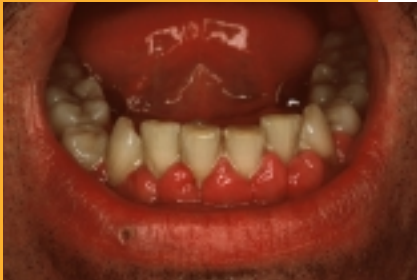Lúpus medicamentoso induzido



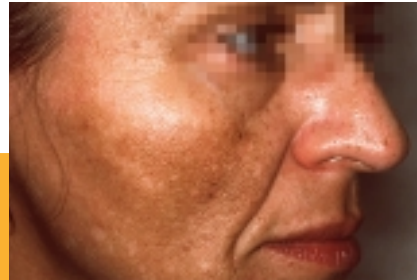Atrofia cortisónica



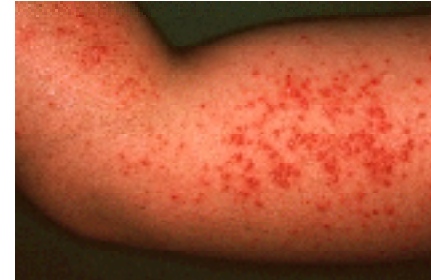Bromoderma e iododerma



Hiperplasia gingival



Cloasma (melasma)



Lucite estival benigna



procura



índice



imprimir



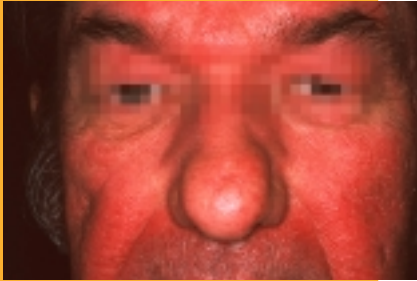última página vista



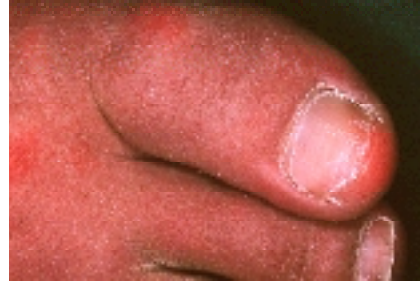anterior



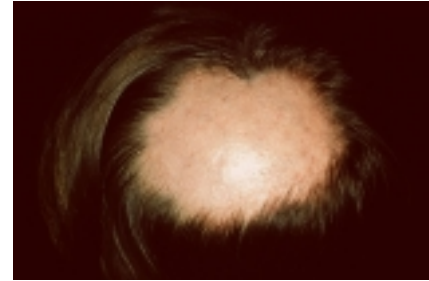siguiente



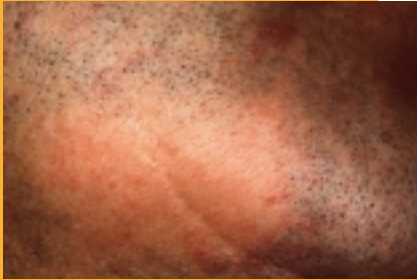Lucite polimorfa



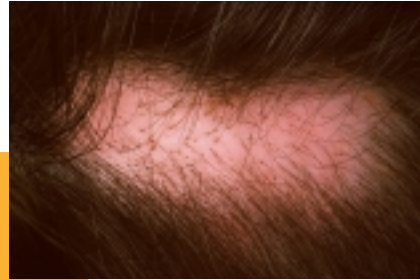Geladuras



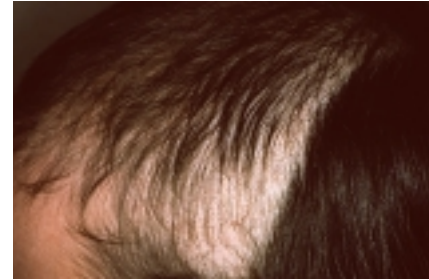Pelada (alopécia areata)



Pelada (alopécia areata)



Pseudopelada



Tricotilomania



procura



índice



imprimir



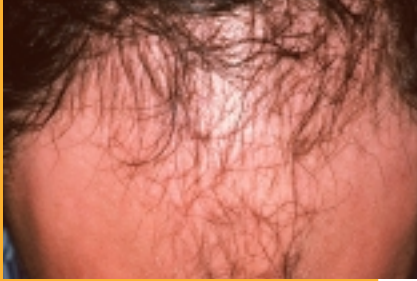última página vista



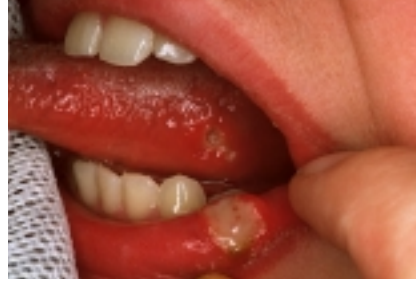anterior



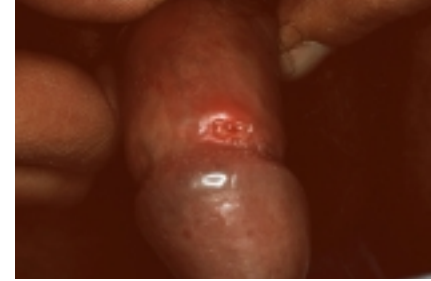siguiente



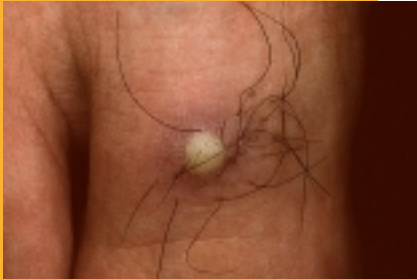Alopecia androgenética



Aftas, aftose, doença de Behçet



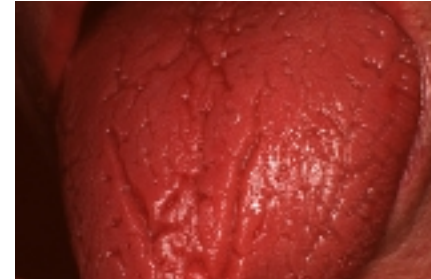
Aftas, aftose, doença de Behçet



Aftas, aftose, doença de Behçet



Língua negra vilosa



Língua escrotal



procura



índice



imprimir



última página vista

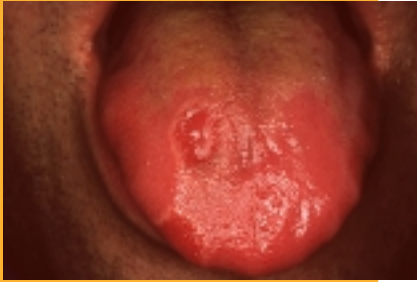

anterior

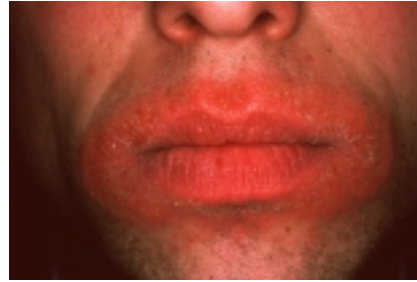

siguiente

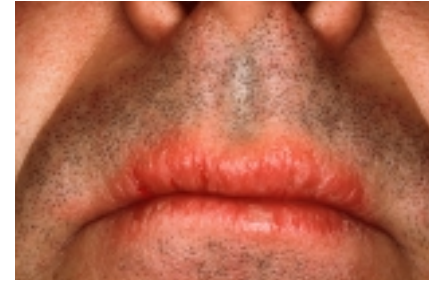



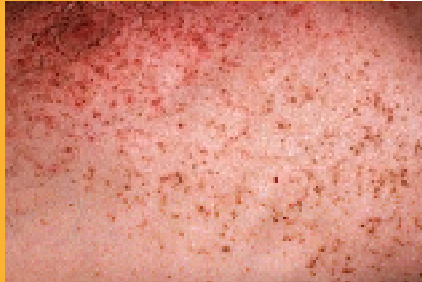Língua geográfica  
(glossite esfoliativa)



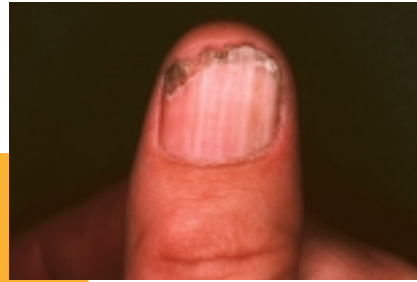Queilite de contacto



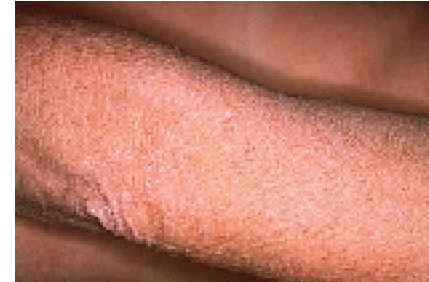Queilite causada pela toma  
sistemática de isotretinoína



Doença de Darier



Doença de Darier



Ictiose vulgar



procura



índice



imprimir



última página vista



anterior



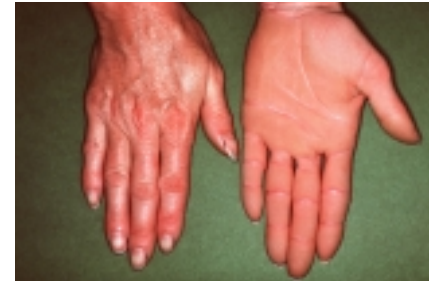seguinte



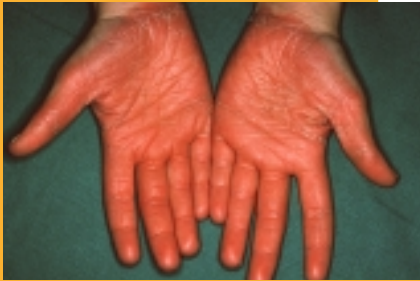Ictiose ligada ao cromossoma x



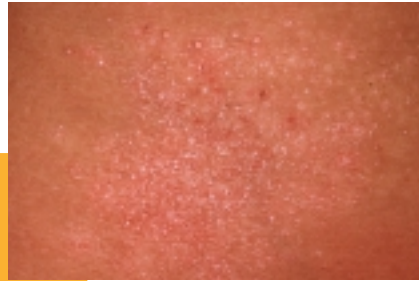Ictiose ligada ao cromossoma x



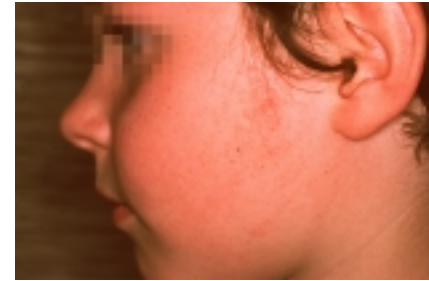Ceratodermia palmoplantar hereditária



Pitiríase rubra pilar



Pitiríase rubra pilar



Hiperkeratose folicular



procura



índice



imprimir



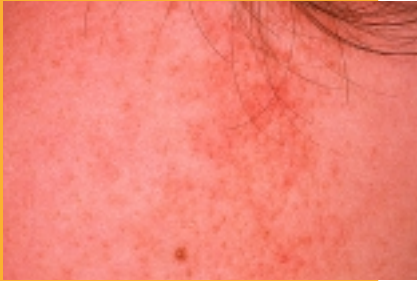última página vista



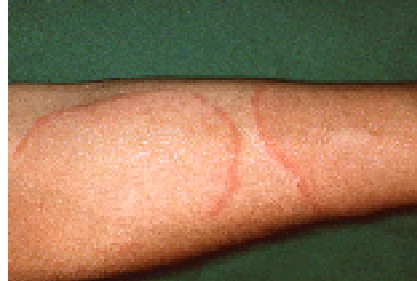anterior



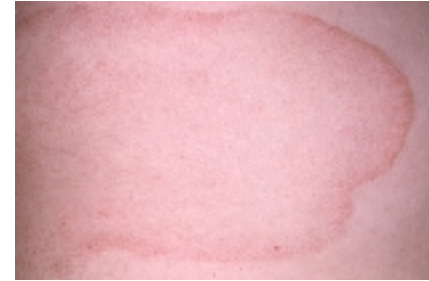
seguinte



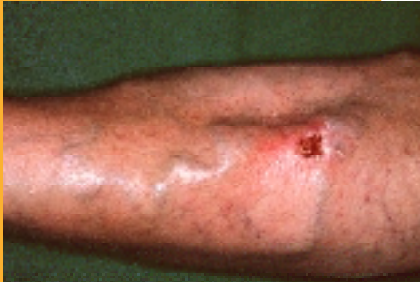Hiperkeratose folicular



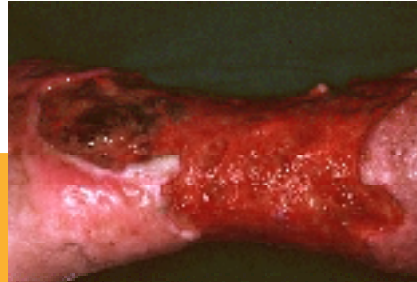
Eritema anular centrífugo



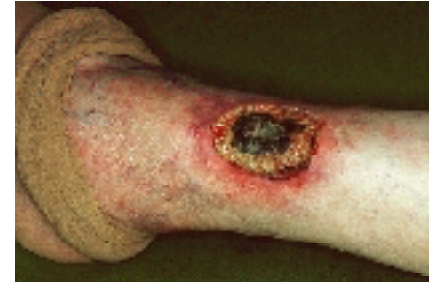Eritema anular centrífugo



Úlcera de perna de origem venosa



Úlcera de perna de origem venosa



Úlcera de perna de origem arterial



procura



índice



imprimir



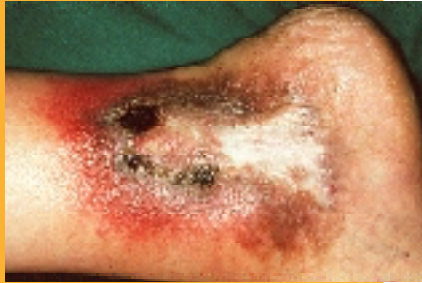última página vista



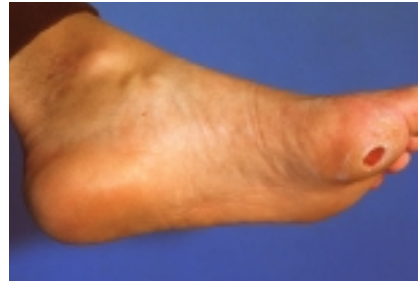anterior



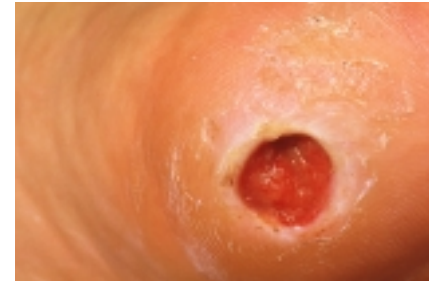seguinte



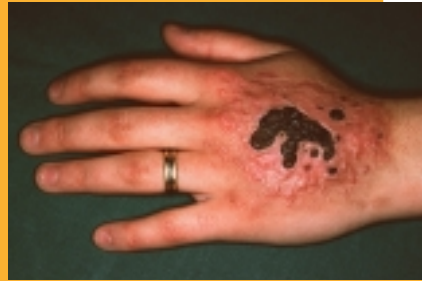Úlcera de origem capilar



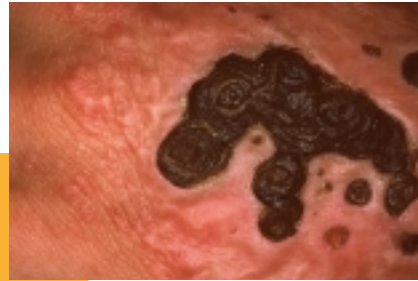Mal perforante plantar (úlceras neurotróficas)



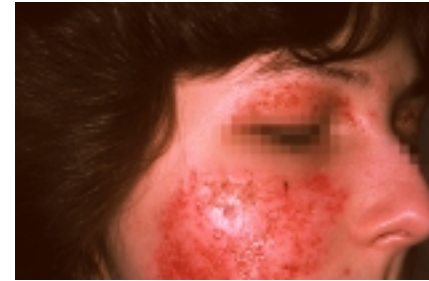Mal perforante plantar (úlceras neurotróficas)



Automutilação cutânea simulada



Automutilação cutânea simulada



Automutilação patomímica



procura



índice



imprimir



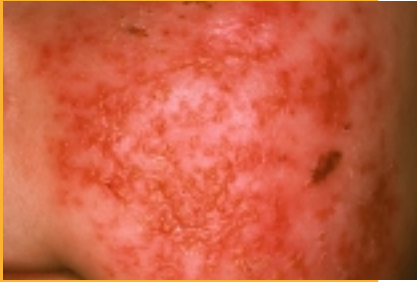última página vista



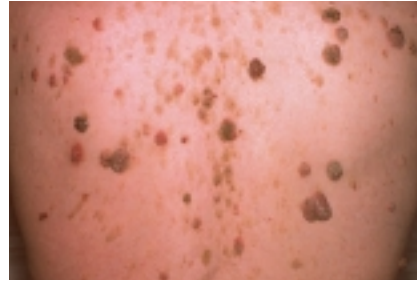anterior



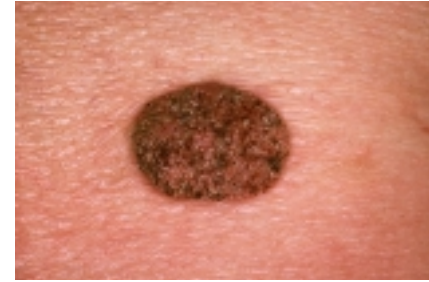seguinte



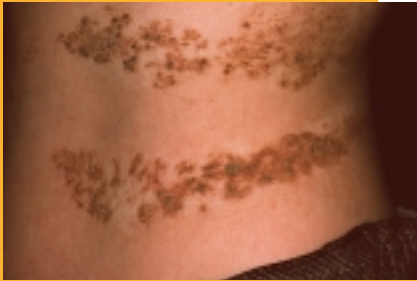Automutilação patomímica



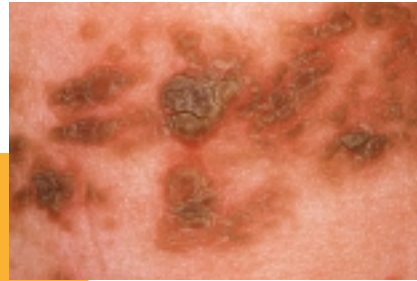
Verrugas seborreicas  
(ceratoses seborreicas)



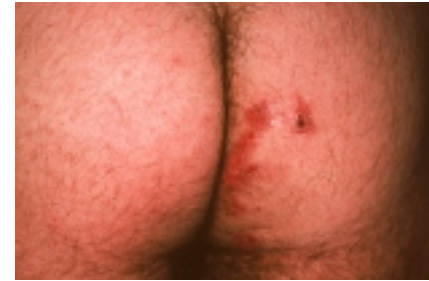Verrugas seborreicas  
(ceratoses seborreicas)



Nevo epidérmico verrucoso



Nevo epidérmico verrucoso



N.E.V.I.L.



procura



índice



imprimir



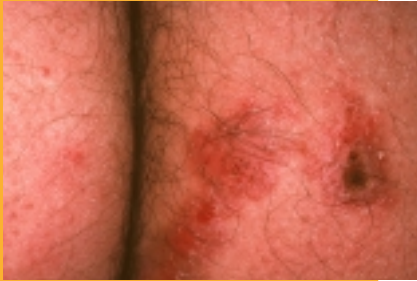última página vista



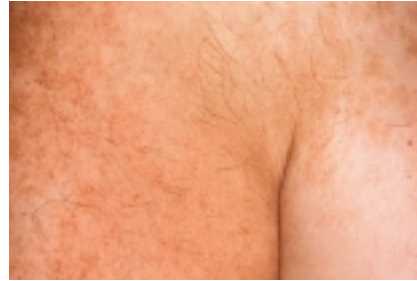anterior



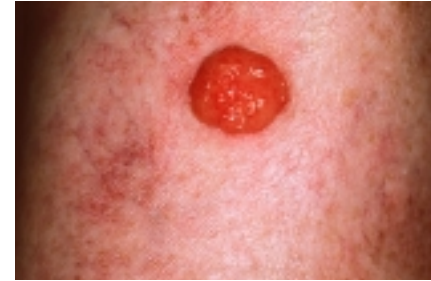siguiente



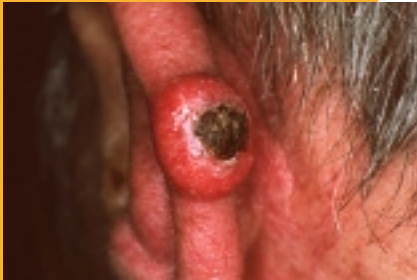N.E.V.I.L.



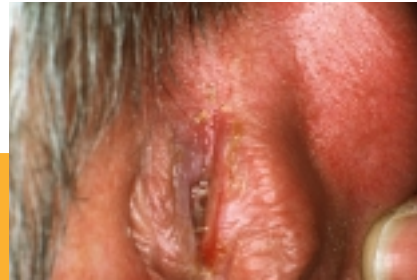Nevo de Becker



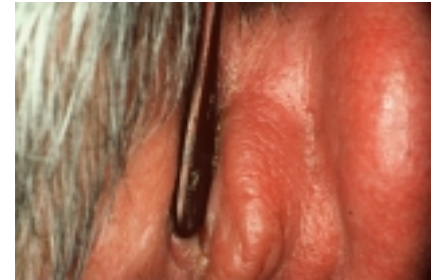Acantoma de células claras



Ceratoacantoma



Acantoma fissurado



Acantoma fissurado



procura



índice



imprimir



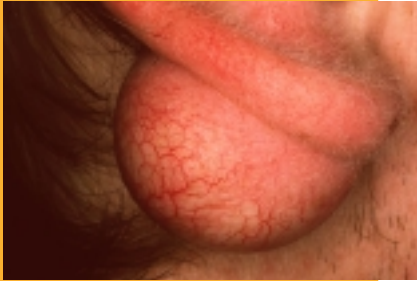última página vista



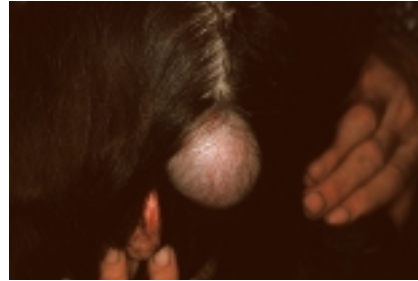anterior



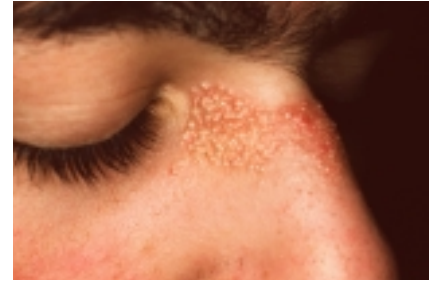siguiente



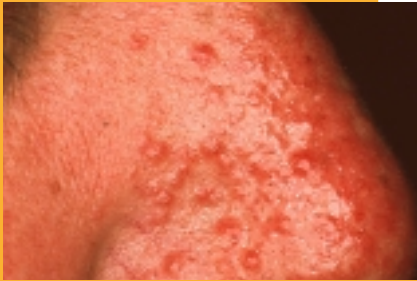Quisto epidermoide



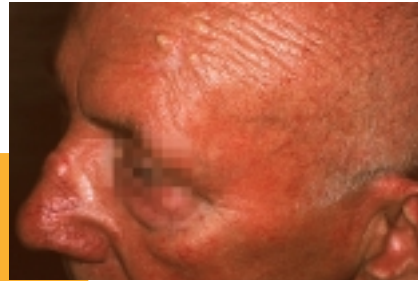Quisto triquilémico



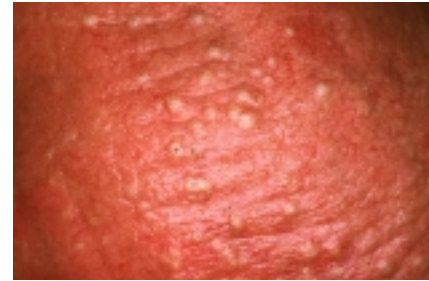Grãos de milium



Tricoepiteliomas



Adenomas sebáceos senis



Adenomas sebáceos senis



procura



índice



imprimir



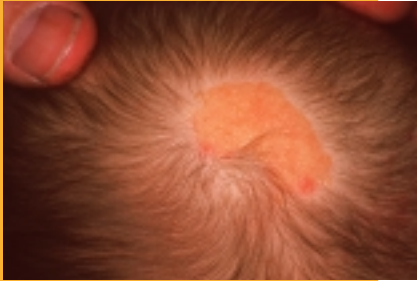última página vista



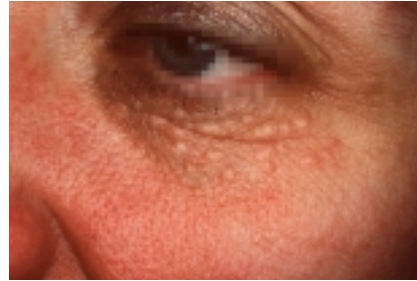anterior



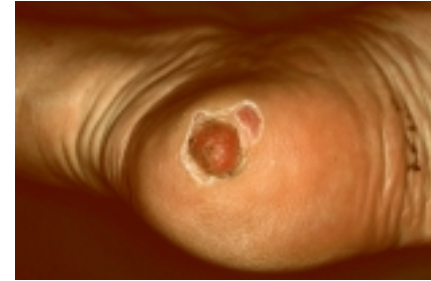siguiente



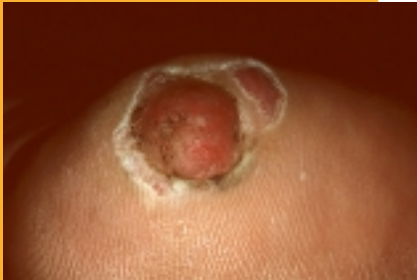Nevo sebáceo de Jadassohn



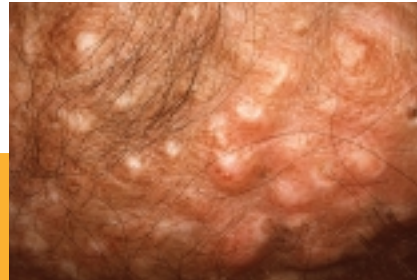Siringomas



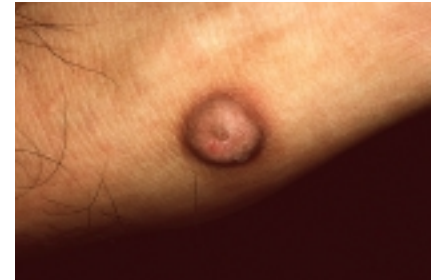Poroma écrino



Poroma écrino



Cilindromas



Dermatofibroma



procura



índice



imprimir



última página vista

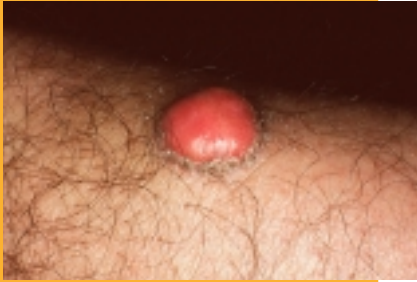

anterior

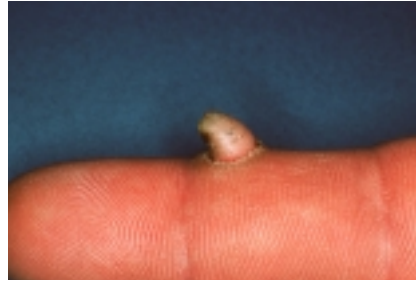

siguiente

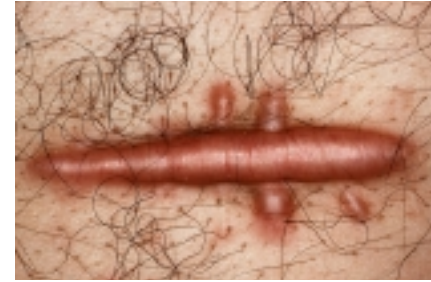



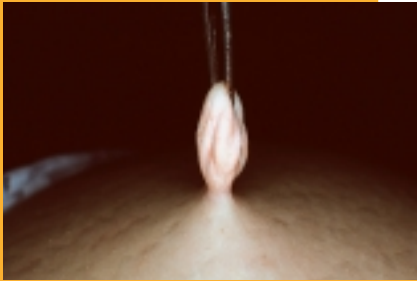Dermatofibroma



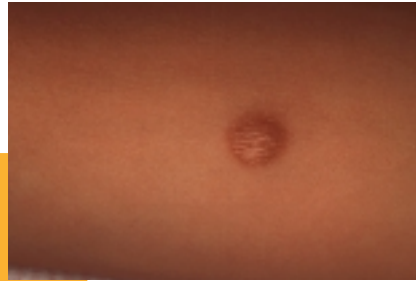Fibroceratoma digital adquirido



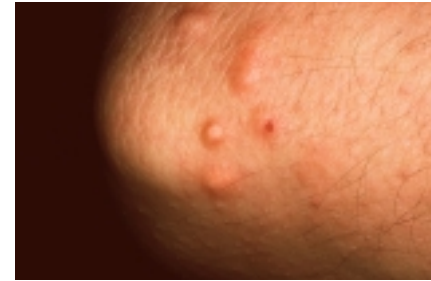Queloide



Fibroma mole



Xantogranuloma juvenil



Xantomas tuberosos



procura



índice



imprimir



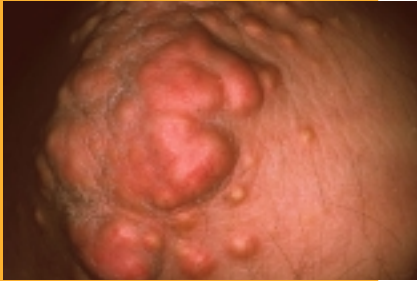última página vista



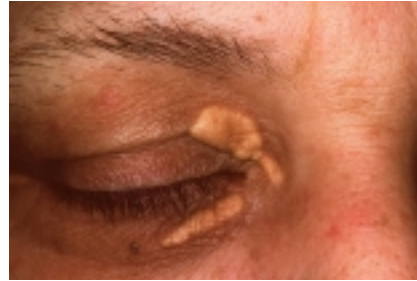anterior



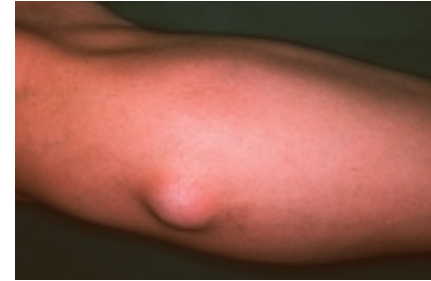siguiente



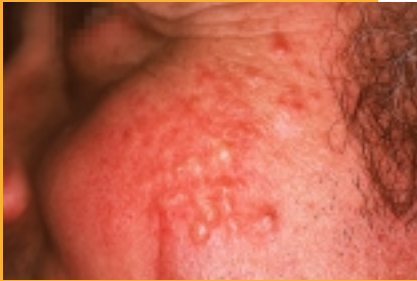Xantomas tuberosos



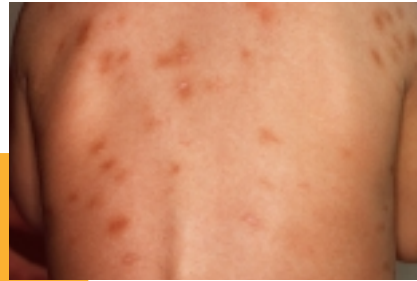Xantelasmas



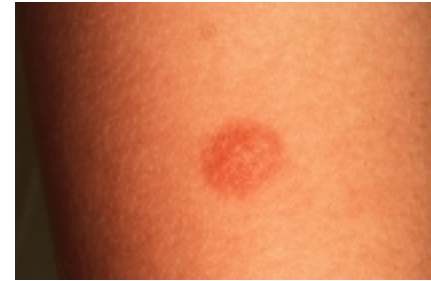Lipomas



Leiomiomas



Mastocitoses cutâneas



Mastocitoses cutâneas



procura



índice



imprimir



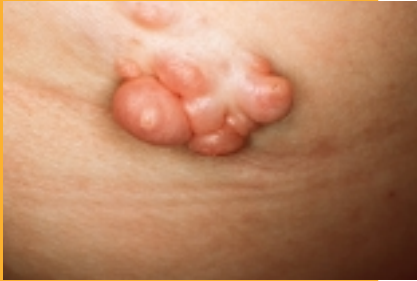última página vista



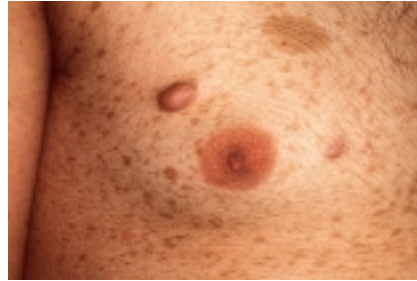anterior



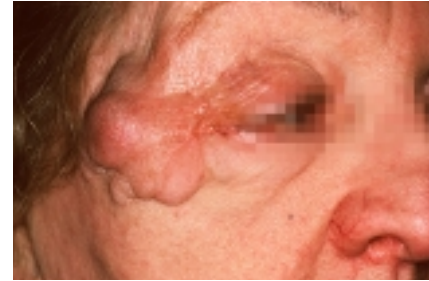siguiente



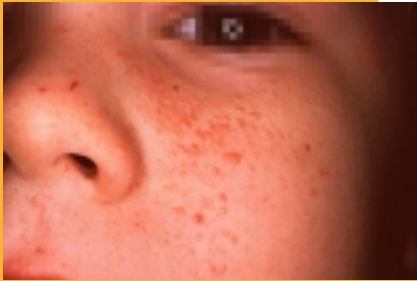Facomatoses



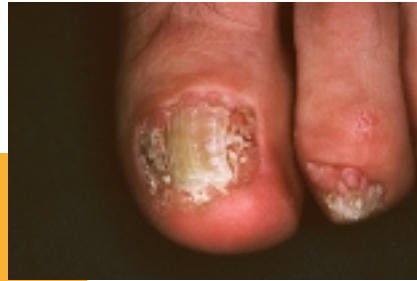Facomatoses



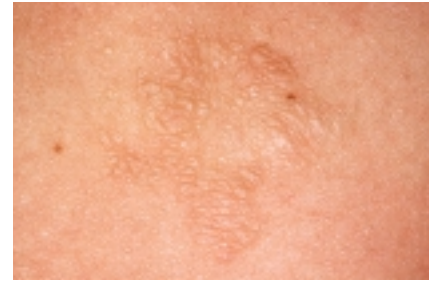Facomatoses



Facomatoses



Facomatoses



Facomatoses



procura



índice



imprimir



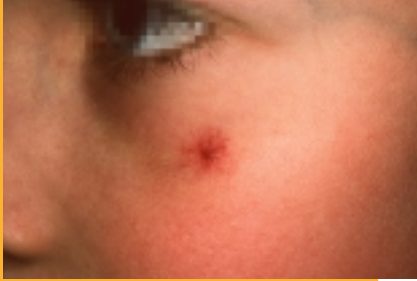última página vista



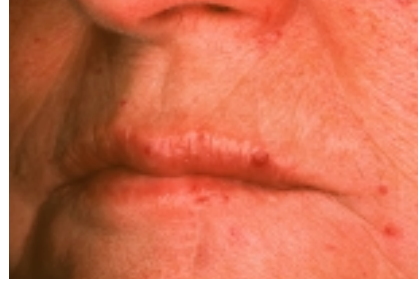anterior



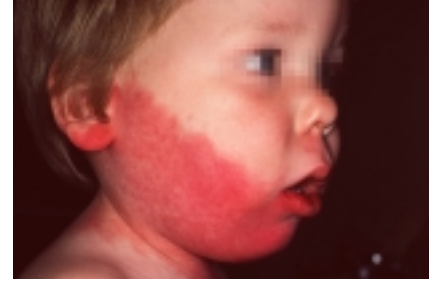siguiente



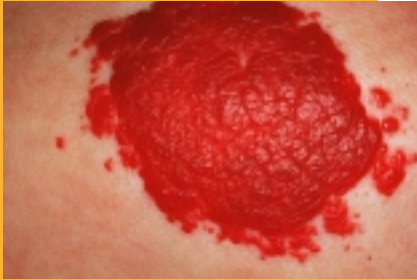
Angiomas



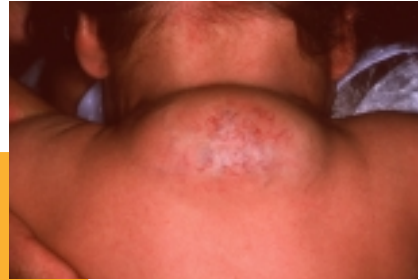Angiomas



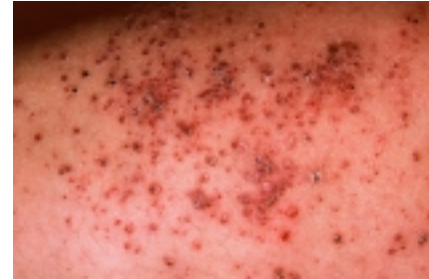Angiomas



Angiomas



Angiomas



Angiomas



procura



índice



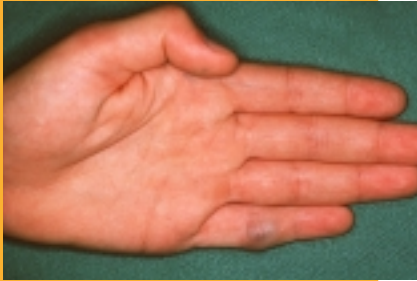imprimir



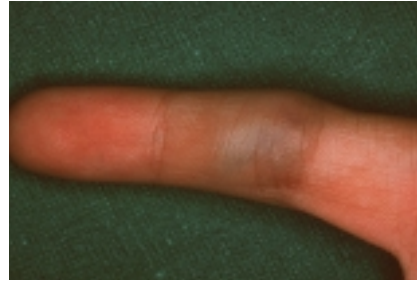
última página vista



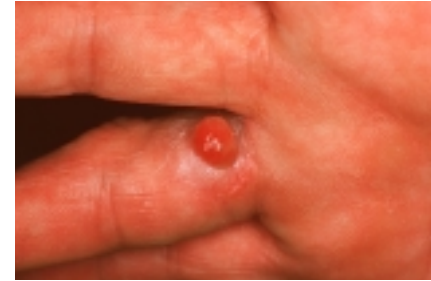anterior siguiente



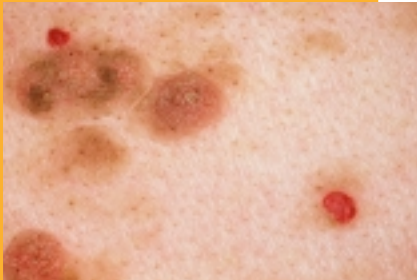
Angiomas



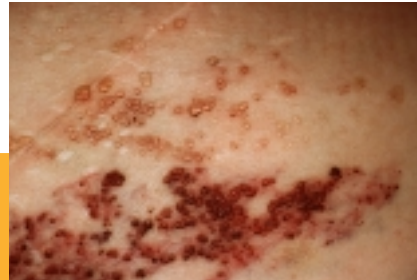Angiomas



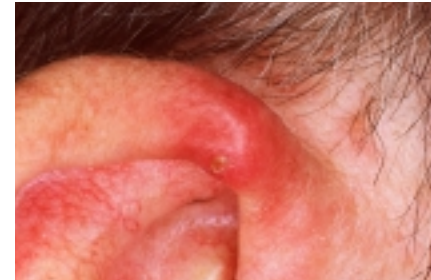Angiomas



Angiomas



Linfangioma



Nódulo doloroso da orelha



procura



índice



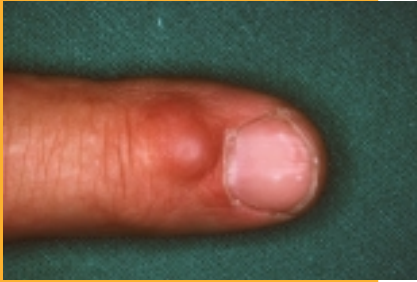imprimir



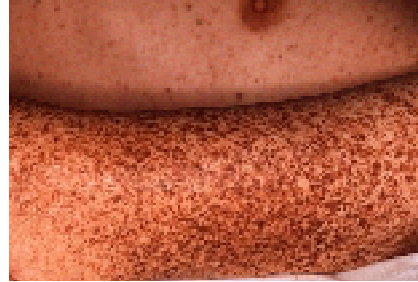última página vista



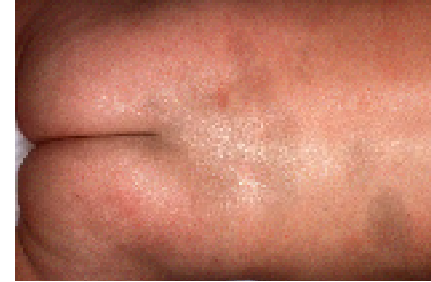
anterior seguinte



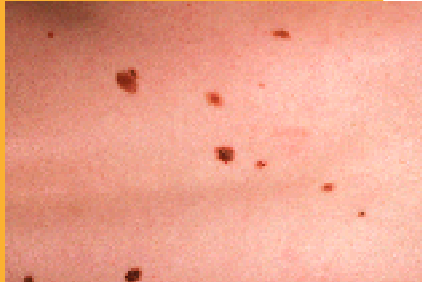Pseudoquisto mucóide



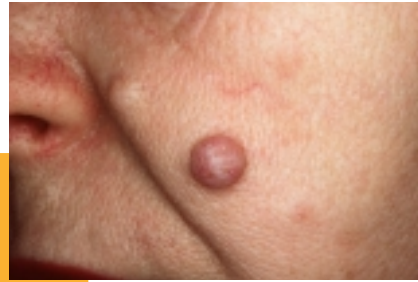Lentigo simples



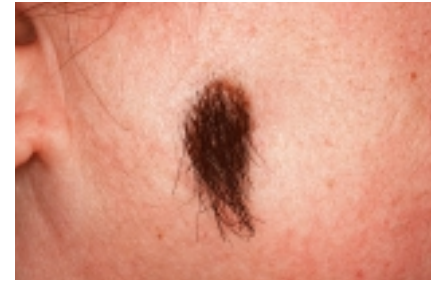Manchas mongólicas



Nevos melanocíticos



Nevos melanocíticos



Nevos melanocíticos pilosos



procura



índice



imprimir



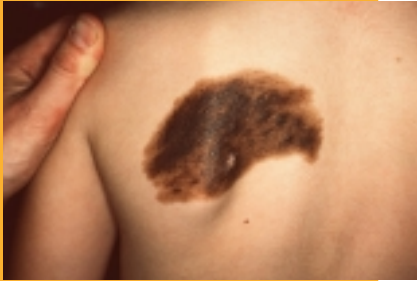última página vista



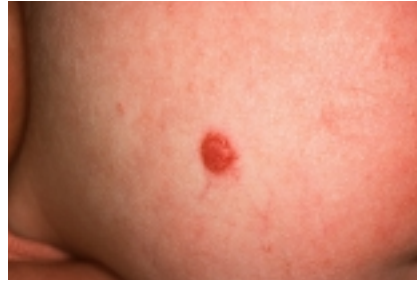anterior



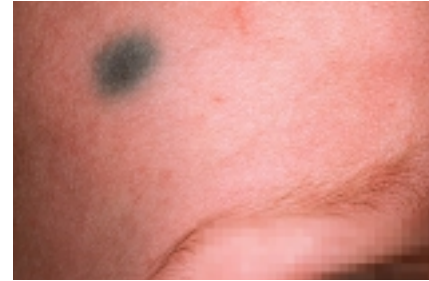siguiente



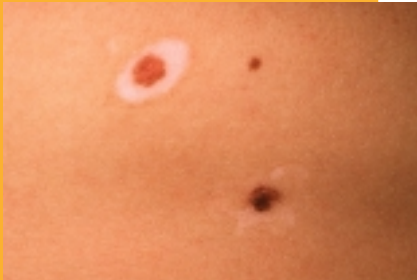Nevo pigmentado congénito



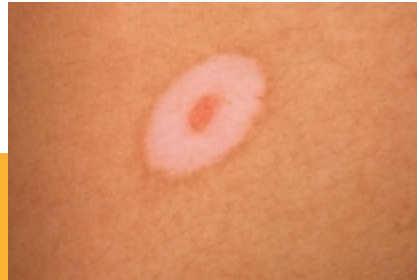Nevo juvenil de Spitz



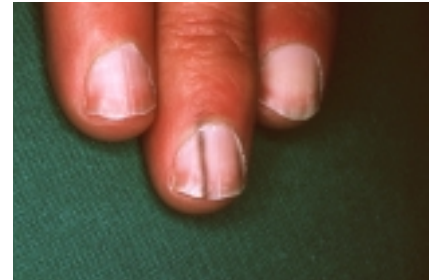Nevo azul



Nevo de Sutton (halo-nevo)



Nevo de Sutton (halo-nevo)



Nevo ungueal



procura



índice



imprimir



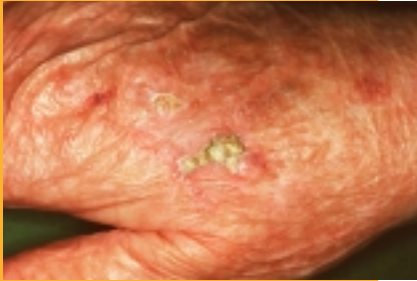última página vista



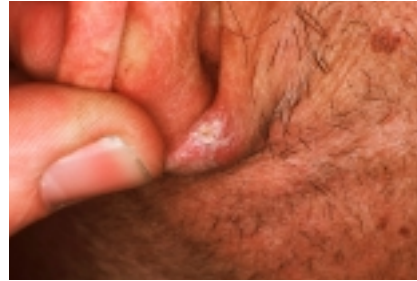anterior



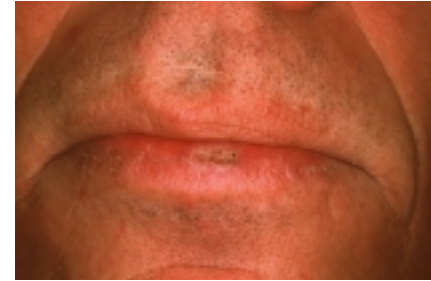siguiente



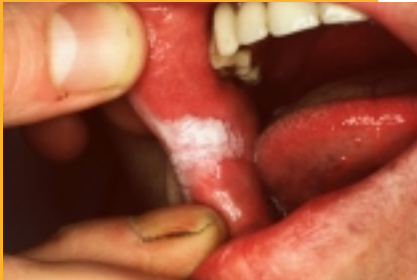Ceratoses actínicas



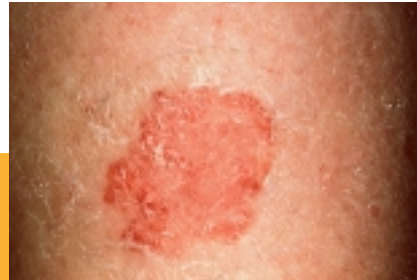Ceratoses actínicas



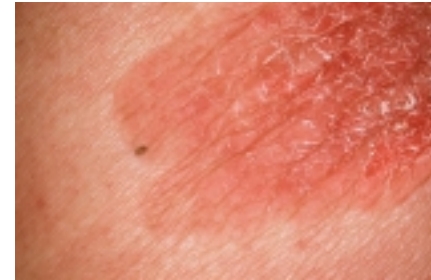Queilite actínica



Leucoplasia (nicotínica)



Doença de Bowen  
(carcinoma in situ)



Doença de Bowen  
(carcinoma in situ)



procura



índice



imprimir



última página vista

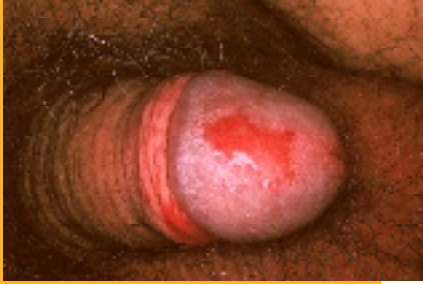

anterior

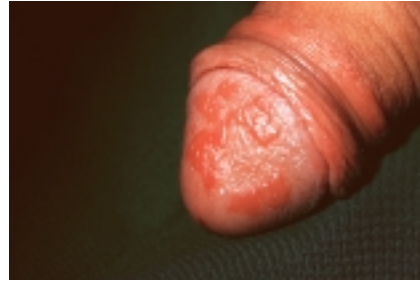

siguiente

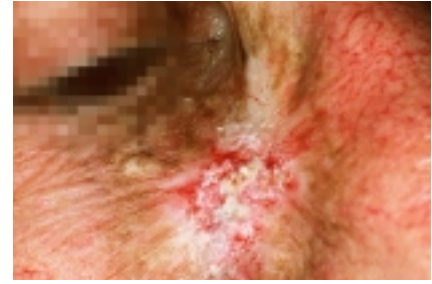



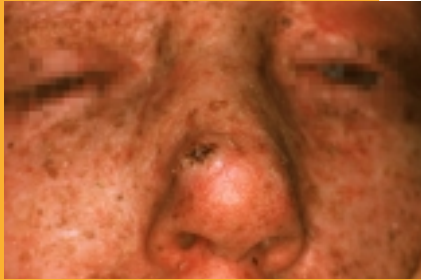Eritroplasia de Queyrat



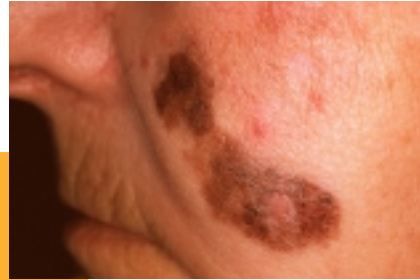Papulose bowenoide



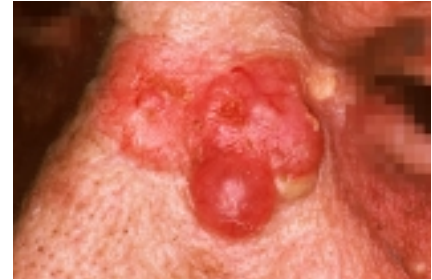Radiodermite



Xeroderma pigmentosum



Melanose de Dubreuilh



Basalioma nodular



procura



índice



imprimir



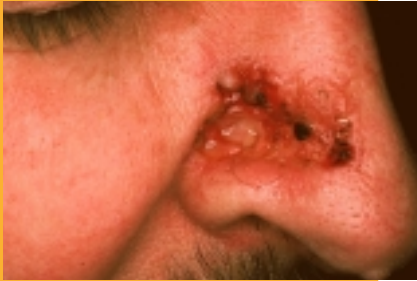última página vista



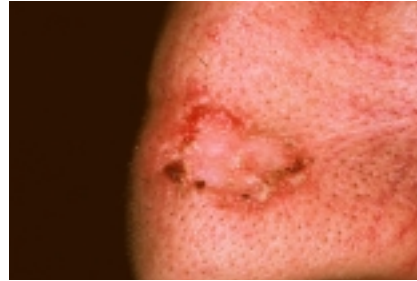anterior



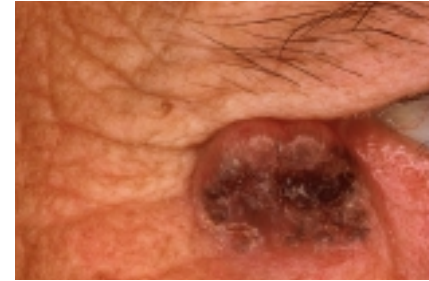
siguiente



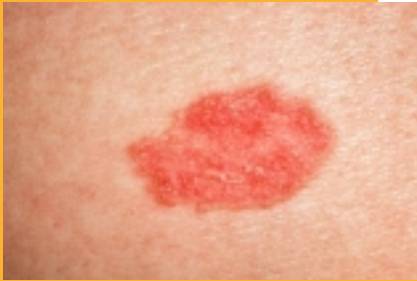Ulcer rodens



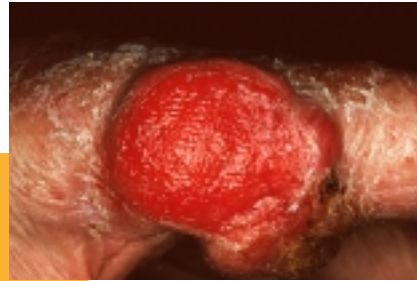
Basalioma plano cicatricial ("esclerodermiforme")



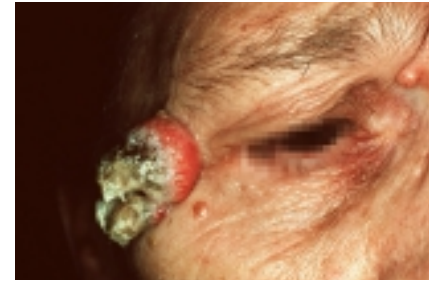
Basalioma pigmentado



Basalioma pagetoide (basalioma superficial)



Carcinomas espinocelulares



Carcinoma espinocelular da face



procura



índice



imprimir



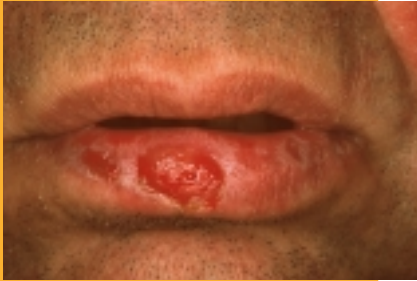última página vista



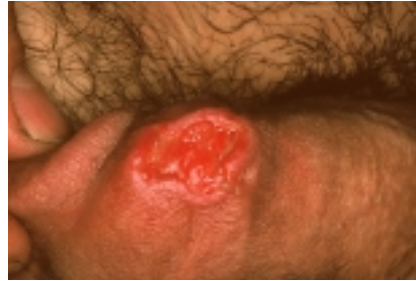anterior



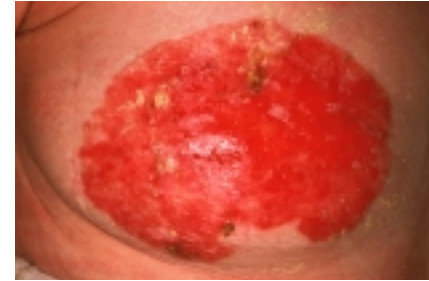
siguiente



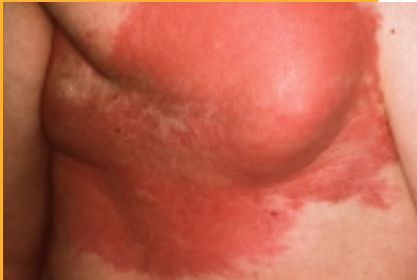Carcinoma espinocelular do lábio inferior



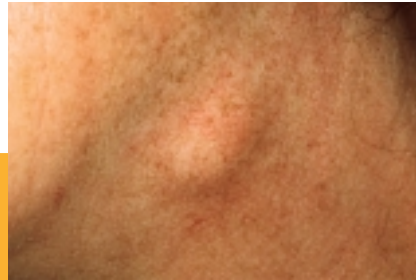Carcinoma espinocelular do pênis



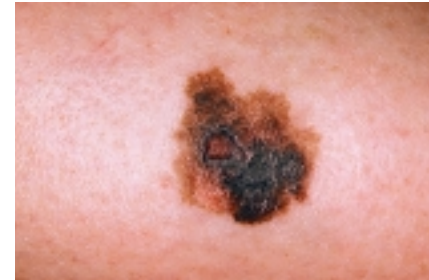Doença de Paget



Metástases cutâneas



Metástases cutâneas



Melanoma maligno



procura



índice



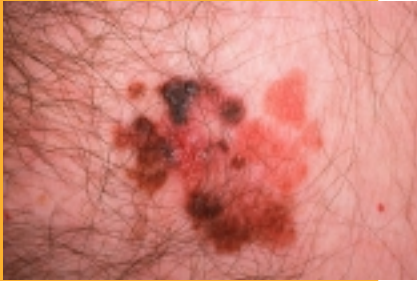imprimir



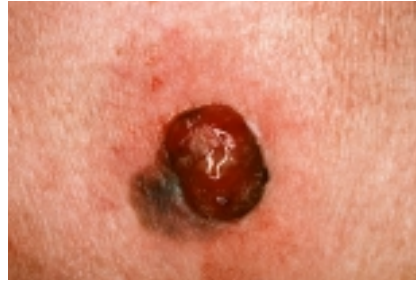última página vista



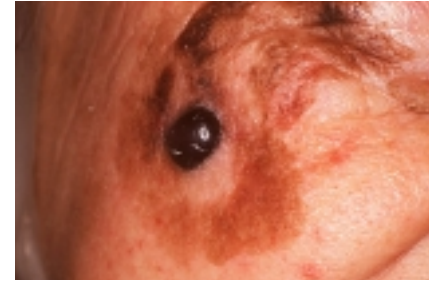
anterior seguinte



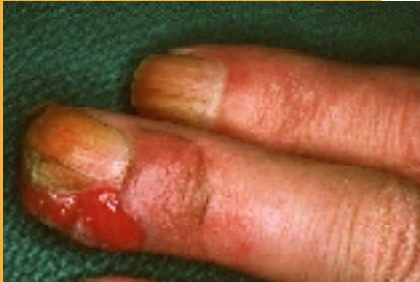Melanoma de crecimiento superficial



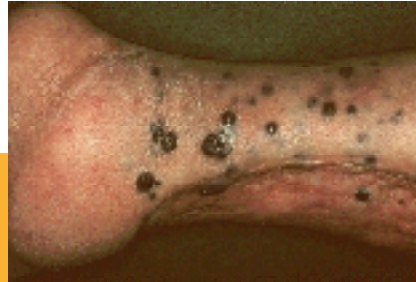Melanoma nodular



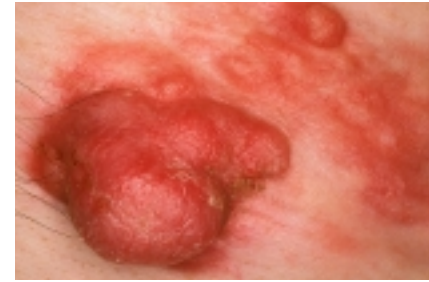Melanoma desenvolvido sobre melanose de Dubreuilh



Melanoma das extremidades



Metástases de melanoma



Fibrosarcoma de Darier-Ferrand



procura



índice



imprimir



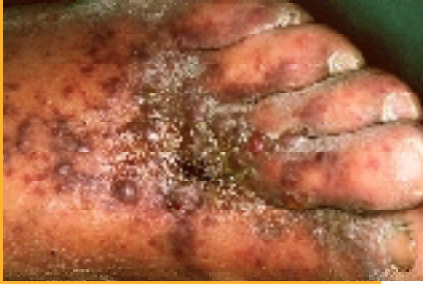última página vista



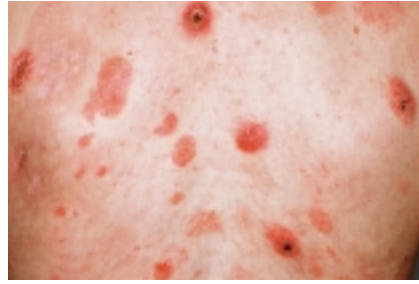anterior



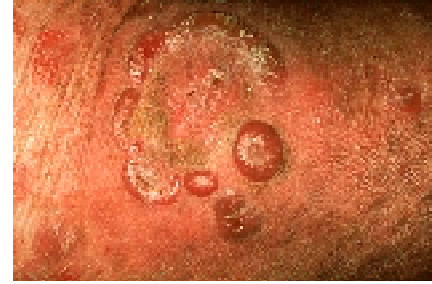seguinte



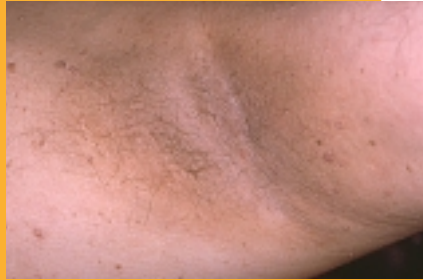Angiosarcoma de Kaposi



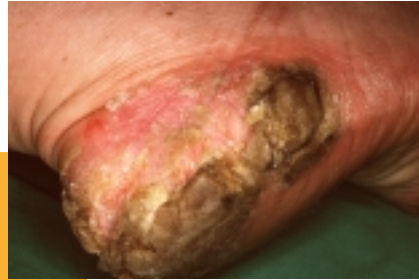Linfomas malignos - micose fungóide



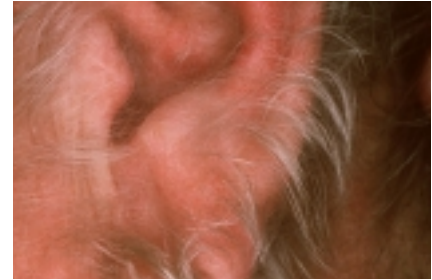Linfomas malignos - micose fungóide



Síndromes paraneoplásicos



Acroceratose paraneoplásica de Bazex



Hipertricose lanuginosa



procura



índice



imprimir



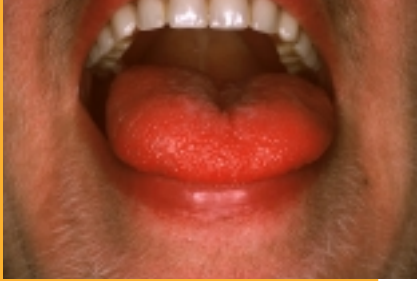última página vista



anterior



siguiente



Hipertricose lanuginosa



procura



índice



imprimir



última página vista



anterior siguiente